

消化器now^{ナウ}

No.3



1998

発行所:財団法人日本消化器病学会
〒104-0061
東京都中央区銀座8丁目9番13号
発行人:辻井 正
編集責任:広報委員会
制 作:株式会社協和企画

日本消化器病学会の健康ニュース 1998.No.3



患者にやさしい手術

慶應義塾大学病院 副院長 北島 政樹

おなかを大きく切らない手術、すなわち、腹腔鏡を使った手術は1987年、フランスで行われた胆のう切除術が最初です。

この手術はおなかに小さな穴を開けて、おなかの中に入れた内視鏡のモニター画面を見ながら行う手術です。これまでの開腹手術とは全く異なる新しい概念の手術法で、患者さんに与える負担がとてつ小さいのが特徴です。

つまり、病気を治すだけではなく、治療後の生活の質(QOL: Quality of Life)をいかに高めるかという観点から、術後の痛み、入院期間、手術創の美容上の問題など、外科治療で患者さんに与える負担をより少なくすることを目指した手術法です。

現在ではこの手術の利点が広く認められ、世界中でいろいろな病気に対して行われるようになり、「外科手術の夜明け」などともいわれております。

手術は全身麻酔で行われます。まず、おへその近くに特殊な筒を入れ、そこから炭酸ガスをおなかに入れて東京ドームのように膨らませます。さらに2〜3本の筒を入れ、ここから内視鏡と手術器械を入れて、内視鏡のモニター画面を見ながら手術器械を操作します。

胆石症を中心に早期の胃・大腸・肝臓がん、鼠径ヘルニア、潰瘍穿孔などに行われますが、泌尿器科、産婦人科、胸部外科などへも広まっています。また、腔のなを拡大して行うことができます。

現在、ほとんどの腹腔鏡手術は健康保険が適応されております。入院期間が開腹手術より通常短くなるため、経費もより少なくなつてむこともあります。

数年後には、この手術にハイテクノロジーが導入され、ロボットが使われたり、遠隔地への手術指導も行われるようになるでしょう。



ずばり 対談

胃がんを患った消化器専門医

「検診のおかげで救われました」

早期胃がん検診協合理事長
国立がんセンター名誉院長

福岡大学筑紫病院院長

市川 恒良氏

市川 平三郎氏

今回は胃がんという死の淵から生還した消化器専門医のお2人
に対談いただきました。結論は検診が決め手」。古来、「医者
の不養生」「医者への早死に」など、医師の不養生を揶揄する多くの諺が
ありますが、現代の名医は養生して長生きする人」のようです。

八尾 恒良(やゝお つねよし)

1934年(昭和9年)長崎県生まれ。

1961年九州大学医学部卒業。

1985年福岡大学筑紫病院消化器科教授。

1997年同病院院長。

1997年厚生省指定の難病「潰瘍性大腸

炎とクローン病を判定する新しい検査法を確立。



自分で胃がんを見つけました

八尾 市川先生の胃がんは有名です(笑い)。早期発見・適正治療で克服され、がん治療のお手本として喧伝(けんでん)されました。ご自身も一般書に書かれていますが、がん発見の経緯がドラマチックでした。

市川 X線フィルムに、イチカワヘイザブロウ 56歳の文字を見出したときは、瞬間、驚きました。次いで、助かったな」と思いました。大阪の早期胃がん研究グループに二重造影法の指導に行った際、モルモット(被験者)になり撮影されたX線写真に早期胃がんが写っていたのです。「早期胃がんが見事に

撮れています。患者さんは運がいいですね」というのが私の講評でした。昭和55年11月のことです。八尾 被験者になられたのが幸いしましたね。さきの二重造影法の説明をしてください。

市川 私たち日本人研究グループが世界に先駆けて開発した胃がんのX線精密検査です。バリウムに続いて発泡剤を飲み胃をふくらませて、バリウムを胃壁に付着させて、バリウムのヒダがよく見えるようにする方法です。早期胃がんを含め胃がんの診断が非常に容易になりました。ところで、八尾先生のがん体験も興味深いですね。

八尾 大学の消化器の専門家仲間4人が毎年、年末に集まって、お互いの胃の透視を行っていました。午後からはマージャン大会になる(笑い)。約10年ほど続きましたが、2人が開業して検診兼マージャン大会が4年ほど途絶えていました。

市川 2人ではマージャンはできません(笑い)。

八尾 忘れもしません、昭和59年12月25日、50歳の誕生日だったのですが、前夜から食事をしていないことに気がついて、教室の医師に胃の透視をやってもらうことになりました。検査が進むうちにドクターが急にしーんと黙りこんじやった。それで横目でX線像を見たら胃の前庭部(下部)に異常が





市川平三郎(いちかわ へいざぶろう)
 1923年(大正12年) 東京・赤坂生まれ。
 1948年 千葉大学医学部卒業。
 1959年 同医学部放射線科助教。
 1962年 国立がんセンター放射線診断部長。
 1976年 同センター病院長。
 1989年 同センター名誉院長。

ある。酒の飲み過ぎでできたびらん性の胃炎をがんと間違えているなど考え、撮影のやり方を指示して撮りなおしたX線写真を私自身で見たら、粘膜内がん(早期胃がん)でした。

胃がんに症状はありません

市川 検診日がマージャン大会から誕生日に変更になった(笑い)。

日ごろから検診の必要性を意識しておられたのでしょうか。

八尾 はい。それに消化器の専門家が消化器のがんで死ぬというのは不名誉ですからね(笑い)。初期のがんには症状はないので、がん死を免れるには検診で初期のがんを見つけるしか方法はありません。私自身のがん体験から、このことを声を大にして申し上げたいですね。

市川 早期胃がんに症状があるという医師もいますが、たまたま胃潰瘍などが併存していたために症状があったという幸運なケースです。

八尾 がん治療の進歩について話してみたいと思います。私は硬膜外麻酔により手術を受けました。脊髄の硬膜外腔というところに麻酔薬を注入する方法で、手術後に痛みがなく、翌日には歩いて便所に行き、4日後には消化器病学会の編集の仕事を手話で指示することができました。仕事を山ほど抱えての入院でしたが、QOL(生活の質)を維持する医学の進歩のおかげで難関を乗り切ることができました。

市川 それは幸運でした。私は硬膜外麻酔が導入される前の年に手術を受け、術後の激しい痛みを経験しました。1年の違いで天国と地獄の差が生まれたわけですよ。

八尾 QOLといえば、胃を切らないで早期胃がんを切除する内視鏡的治療も特筆すべきものです。市川先生も私も胃を3分の2切除していますが、当時、この療法が確立していたら開腹・胃切除の必要はなかったかもしれません。

胃がんで死なない法を教えます

市川 胃がんの研究と治療では日本が世界をリードしています。特にX線検査、内視鏡検査・内視鏡治療、手術、病理学的診断の4つの面では飛び抜けて世界一です。日本人に胃がんが非常に多いという歴史的な背景があり、これを克服したいという医学者の情熱と研鑽(けんがん)、これに政治・社会的な関心の広がりなどが融合して、胃がん研究が進歩しました。

八尾 つい先頃までは、胃がんは死と同義語でした。現在では、多くの医療施設における胃がんの治療成績は進行がんを含めた5年生存率が60%を超え、全国平均でも

約50%に達しています。早期胃がんは90%を超えています。

胃がんに関するトピックスとして、ごく最近、欧米の有力な31人の病理学者が日本の粘膜内がんを病理学的分類の中で認めたことが挙げられます。がんの病理学的分類が国により異なるため、同じ細胞の変化ががんと判定されたり、されなかったりとまちまちでしたが、やがて日本の物差しで世界中の胃がんの診断が行われるようになるでしょうね。

市川 胃を切つてから、患者さんとの関係に何か変化は生まれまじたか。

八尾 胃がんを切除したということと話をすると、私の話を非常に熱心に聞いてくれるようになりましたね。

市川 その胃を切った医師から本音のアドバイスを贈りましょう。きちんと定期検診をすれば胃がんで死ぬことはほとんどない、検診の内容はX線検査と内視鏡検査の適宜な組み合わせ、そして40歳代では年1回、それ以上はさらに頻回(ひんかい)の受診が望ましい、ということですね。

消化器からのメッセージ

気になる 症状 胸やけ!

山口大学医学部第1内科 助教授 吉田 智治

胸やけ：このありふれた愁訴に、多くの人たちが悩まされていきます。病態も一過性の軽いものから、就寝中の痛みや灼熱感を訴えて緊急入院するものまで多様です。留意すべきは、症状のかけに重い病気が隠れていることです。

胸やけとは

胸やけとはいったいなんでしょうか。『大辞林』には、胸やけは胸部から心窩部にかけて焼つくような感じや疼れん性の鋭い痛みのような感覚が起こること。食道や胃の疾患などの時に起こる」と記されています。文中の前胸部は、具体的には胸骨の裏側であることが多く、心窩部とはみぞおちのことです。焼けつくような感じはチリチリと火がついたような感じとも表現されます。また、胸やけのときには、食べた物や酸っぱい液体が口の中に戻ることもあり、これは「呑酸」といい、胸やけと同じ原因により起こるとされています。

胸やけを起こす逆流

胸やけを起こす食道の疾患とは、とりもなおさず「逆流性食道炎」のことであり、胸やけの原因の代表的な疾患です。逆流性食道炎とは胃液が食道に逆流して食道粘膜に炎症や潰瘍を起こす疾患で、それによって胸やけを起こすと考えられています。逆流性食道炎は内視鏡検査で食道を直接観察することによって診断されます。

胸やけは自覚症状であるため、逆流性食道炎があっても胸やけがないこともあれば、逆に、逆流性食道炎ではなくても胸やけがある場合があります。欧米では、逆流による胸やけ症状のある患者さん



と、内視鏡検査で逆流性食道炎のある患者さんのすべても含めて「逆流症」と呼んでいます。いいかえると「逆流症」は、「逆流性食道炎」を含んだより大きな疾患概念であるともいえます。また、胃の切除手術を受けたあとに十二指腸液胆汁や腓液が食道に逆流して、胸やけが起こることもあります。妊娠中も腹圧が上昇して、逆流による胸やけが起こりやすくなります。

逆流はどんなときに起こるのか

食道から胃につながる部分は、下部食道括約帯と呼ばれ、ふだんは胃の中にある消化中の食物や胃液などが食道に逆流するのを防ぐ

ために閉じていますが、食事をすると、食物を食道から胃に入れるために開きます。下部食道括約帯はこのようなバルブの働きをしているのです。ところが、食道裂孔ヘルニアが胃が胸部に吊り上げられた状態などになると、このバルブの機能に異常が起こり、胃液が食道に逆流して、食道の粘膜が胃液中の胃酸に侵され、胸やけが起こります。

心配事や対人関係のトラブルなどのストレスがあると、下痢、便秘、あるいは下痢と便秘を交互に繰り返す状態が長く続き、腹痛や腹部の不快感を訴える人がいます。通勤電車の中で突然、腹痛と便秘が起こるので、ついには駅のトイレの場所を全部覚えてしまうほどです。

このような人は過敏性腸症候群のことが多いのです。20歳代から中年までの人に多く、老年者では少なくなります。

症状の特徴は、下痢は1回の量が少なく、頻繁にあります。便秘はポロポロとしたウサギの糞のようになります。便がなかなか出なかったり、出ても、まだ便が残っているような感じがあります。腹痛は排便すると治まります。また、ガス症状、食欲不振、頭痛、肩こり、腰痛なども伴い、イライラ、不安感、気分の落ち込みなどにも悩まされます。

気になる消化器病
過敏性腸症候群

大腸をX線や内視鏡で検査しても明らかな病気はありません。しかし、詳しく調べると、大腸の動きに異常があり、強いけいれん、腹痛を感じる神経の過敏状態、あるいは全身に自律神経失調症などのあることがあります。

治療には、まず生活上のストレスを見直して、環境や生活習慣に問題がある場合は正すことです。食事は食物繊維の多いものをとります。腸の動きを整える薬と、必要に応じて精神安定薬などを併用します。治り難いときは自律訓練法や心療内科で心理療法を受けてください。

弘前大学保健管理センター 教授
佐々木 大輔

ことによつて、前記のバルブの部分が緩んで、胃液が食道に逆流するためと考えられています。

胸やけが起きたときの対策

まず、消化器の専門医師を受診してください。内視鏡検査または、食道に胃酸が逆流しているかどうかを診断する食道pH検査を受けて、逆流性食道炎か、他の逆流症なのかを診断してもらい、適切な治療を受けることが重要です。

逆流性食道炎の場合は、プロトンポンプ・インヒビター(PPI)

という薬を飲むと、ほとんどの人が治ります。しかし、放置しておくと潰瘍ができ、この潰瘍が治るときに食道が狭くなつてしまい、食物が通りにくくなることがあります。また、潰瘍の部分から出血が起こり、貧血になることもあります。長い期間放置しておく、がんになる恐れもあります。

日常気をつけること

逆流を防ぐためには、食事と生活面の注意が必要です。

食事では、暴飲暴食をやめ、腹八分目を心がける。脂肪の多



吉田 智治 先生

い食事を避ける。アルコール、コーヒー、香辛料などを控える、生活面では、ベルト、帯、ガードルなどで腹部を締めつけないようにする。前かがみの姿勢を避ける。タバコを控える。肥満や便秘を解決するようにする、などが重要です。

消化器 Q&A

どうしました？



このコーナーでは、日頃、私たちが抱えている消化器の病気や健康に関する疑問や悩みについて、専門の先生にお答えいただきます。

Q 最近、オシッコの色が黄色くなった気がするのですが、何か病気の危険信号でしょうか。

A まず、正常な尿の量、回数、そして色調についてお話しします。

健康な人の1日の尿量は800〜2000で、排尿の回数は1日に4〜8回ですが、お茶やビールなど水分をとりすぎたときは増えますし、逆に夏の暑い日などは普通、淡褐色で透明です。さて、ご質問の尿の色が黄色くなった原因ですが、体内が著しく脱水状態になったときにも、尿が濃縮して黄色っぽくなることあ

りますが、一般的には黄疸を疑います。黄疸はビリルビンという胆汁の主成分である化合物が血液中に増加した状態をいいます。ビリルビンはおもに古くなった赤血球のヘモグロビンから作られ、肝臓で処理された後、胆管を通過して十二指腸に運ばれます。尿が黄色くなった原因としてはビリルビンが増える疾患、すなわち肝炎、胆石、胆道系の悪性腫瘍による閉塞性黄疸などがあります。この場合には、眼球結膜、白眼の部分が黄色くなります。

これらの疾患の診断および鑑別には、尿検査、血液検査、腹部超音波検査などが必要です。早急に消化器科のある病院を受診されることをお勧めします。



回答
山口県厚生連周東総合病院 消化器内科部長
小西 知己

Q 便の色が黒っぽいなりまし。どこが悪いのでしょうか？ 便の異常について教えてください。

A 健康な人の1日の便の量は、およそ100〜200グラムで、水分を60〜85%含んでいます。

ご質問の黒色便ですが、胃潰瘍、十二指腸潰瘍が原因となることがもつとも多く、続いて胃がん、食道静脈瘤などの順です。これは潰瘍などで出血した血液が、胃液の塩酸によりヘマチンに、腸内では硫化水素で硫化ヘモグロビンとなって黒くなるのです。牛乳瓶半分程度(50〜100)の出血でも黒色便(タール様便)は出ま

す。出血量が多いときは、吐血を伴うこともあります。一方、便の中に鮮血が混じったり、血液そのものが出る場合は血便と呼ばれ、大腸からの出血が考えられます。潰瘍性大腸炎、大腸がん、ポリープ、憩室炎、抗生物質投与による出血性大腸炎、細菌性赤痢などで多く見られます。便の表面にだけ鮮血が着く場合は、ほとんど、直腸、肛門(痔など)の病気が原因です。なお、胃や腸などからの出血が少なく、一見、便の形や状態に変化がない場合でも、便潜血反応の検査では陽性となり、がんなどの早期発見に有力な武器になることがあります。

また、胆管系の結石やがんのために胆管が塞がり、胆汁が腸管へ排出されなくなると、不消化で灰白色の泥状便となります。いずれにしても、便の色などに少しでも異常を見つけたら、専門医を早め



回答
東京医科歯科大学医学部 第1外科助教
竹下 公矢

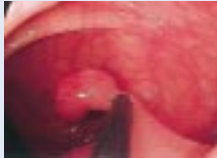情報のひろば

消化器病
の検査

大腸の内視鏡検査

食生活の変化なども影響して、日本人にも大腸の病気が急速に増加してきました。大腸の検査としては、内視鏡検査がもっともよい方法なのですが、「大腸のカメラは」と、尻込みをされる方が多いようです。

最近では、内視鏡そのものの改良と検査の技術の改善で、検査の時間は短くなり、受ける方の苦痛も少なくなりました。さらに、検査で見つかったポリープや、小さながんを内視鏡で治療することもできます。



内視鏡的にポリープを切除しているところ

検査前の準備も必要ですから、思い立たれましたら、ぜひ、医師にご相談を。

消化器
と食事

胃の病気と食事

胃潰瘍や胃炎の治療には、以前は厳しい食事制限が行われていました。1980年代に強力な潰瘍治療薬が開発され、入院の必要はなくなり、手術もたいへん少なくなりました。もちろん、食事制限も大幅に緩やかになっています。

しかし、潰瘍が治るまでの間や、胃炎で症状があるときは、ワサビ、唐辛子などの香辛料、脂肪の多い料理、竹ノ子、タクアンなどの噛み砕きにくいものは避ける必要があります。お酒やタバコも同様です。

祝賀

創立100年を迎えた日本消化器病学会

日本消化器病学会は、今年で創立100年を迎えました。1898年(明治31年)に開かれた第1回胃腸病研究会(創設者・長与称吉)が出発点で、そのときの演題は「栄養」「がん」「感染症」「胃腸の生理学」でした。これらのテーマはその後の研究や臨床により目覚ましく進歩を遂げ、今なお消化器病学の原点として引き継がれています。



創立100年記念式典にて、おことばを述べられる皇太子殿下

第1回の会は、時の著名な医学者や開業医が190人も集ったと記録にあります。その前年に創立した米国消化器病学会の参加者は20数人、その後、1937年に創立した英国消化器病学会はわずか10数人でした。この違いは、古来より消化器病と縁の深かった日本の風土を物語っています。

現在、学会員は2万8000人を数え、学術研究活動に加え、社会公益のための「市民公開講座」などにも活動を広げ、日本の医学会を代表する学会の1つになりました。

去る10月28日、東京・有楽町の東京国際フォーラムにて、皇太子殿下ご夫妻のご臨席を仰ぎ「創立100年記念式典」が盛大に行われました(写真)。

- 食物貯蔵庫と粉砕機 -

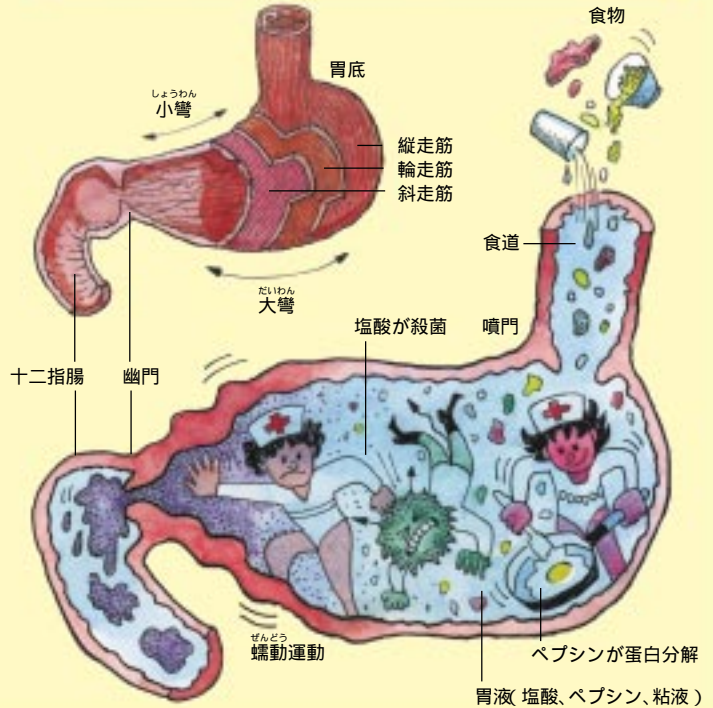
空腹時の胃はペチャンコですが、食物が入ると伸びて広がり、貯蔵すると同時に胃液を分泌します。食物は胃の蠕動ぜんどう運動により胃液と混ざりながら細かく砕かれ、カユ状になります。胃液に含まれる塩酸は食物を殺菌して、蛋白分解酵素であるペプシノーゲンを活性化してペプシンとし、蛋白質を分解します。

食物がカユ状になると、胃の下部が収縮して、胃の出口(幽門)が開き、少しずつ十二指腸へ送り出されます。消化の遅い脂肪等は、消化がすむまで自動的に胃に残すしくみになっています。

胃は、水、アルコールなどをわずかに吸収するだけで、吸収作用はほとんどなく、腸での消化吸収がスムーズにいくように下準備をすることで。

前日本大学医学部 教授 松尾 裕

消化器イラストレーション - 胃 -



本紙への「意見」「要請等」ございましたら、左記までどうぞ。

〒105 0004

東京都港区新橋2-20

新橋駅前ビル1号館

㈱協和企画 企画制作部内

「消化器now」制作事務局

TEL 03(32289)8414

FAX 03(32289)7227

日本消化器病学会は、このたび創立100年を迎えました。この記念すべき年に、本紙「消化器now」が創刊されたことを意義深く感じます。学会が一般の方々に、より積極的に貢献しようとする姿勢が形の上で現れてきたと思います。

記 本号では、「患者にやさしい手術」ずばり対談「胃がんを患った消化器専門医」等、皆さんに注目していただける内容をと考え

集 ました。いかがでしょうか。今回で3号となりましたが、

編 1、2号について、アンケートなどを試みながら企画しています。

どうぞ、忌憚のない御意見をお寄せ下さいますようお願い致します。

(財)日本消化器病学会広報副委員長

山口県厚生連周東総合病院副院長

岡崎 幸紀