

Q&A

上部消化管内視鏡検査による異常所見を認め、紹介となった男性

【問題】

症例：50歳代，男性。

主訴：胃精査希望。

現病歴：近医にて検診で上部消化管内視鏡施行。異常所見を認め、精査目的にて紹介受診した。

現症：意識清明，結膜：貧血，黄疸なし。腹部：平坦，軟，圧痛なし。

血液検査所見：WBC 5500/ μ l, Hb 14.5g/dl, Plt

17.3万/ μ l, Alb 4.1mg/dl, AST 20IU/l, ALT 22IU/l, γ -GTP 13IU/l, T.Bil 1.1mg/dl, CEA 5.2ng/ml, CA19-9 14.2U/ml, sIL-2R 347U/ml, 血清 *H. pylori* IgG 3U/ml (基準値<10U/ml)。

上部消化管内視鏡画像を示す (Figure 1)。

考えられる疾患は？

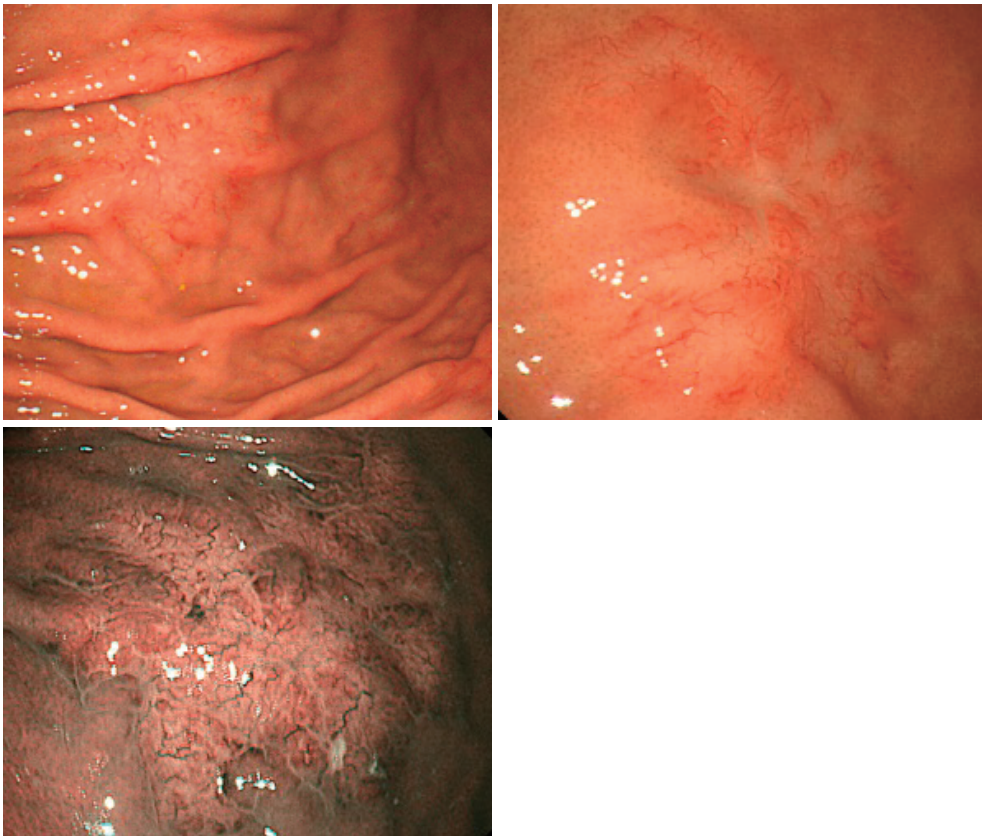


Figure 1. 上部消化管内視鏡所見.