

【問題】

患者：58歳，女性。

主訴：発熱，下肢腫脹。

既往歴：急性虫垂炎。

家族歴：特になし。

現病歴：約5カ月前に全身倦怠感にて受診。貧血の他，腫瘍マーカー（CEA，CA19-9）の上昇を認めた。上部消化管内視鏡検査により易出血性の Vater 乳頭部癌を，また，腹部造影 CT にて多発性肝転移を診断された（Figure 1，2）。手術適応なしと判断され，胆道ステント留置後に化学療法（Gemzar 1200mg/週，2週投与1週休薬）を2ク

ル施行された。今回，胆管炎に起因すると思われる発熱と左下肢の腫脹を来たして入院となった。

入院時現症：身長 160cm，体重 51kg。左下腿の腫脹の他，異常を認めず。

入院後経過：

抗生剤の投与により胆管炎の症状は軽快した。安静と下肢の挙上により，左下肢の症状は軽快傾向にあったが，右下肢の腫脹と疼痛も出現した（Figure 3）。

1. 下肢腫脹の原因は何か？
2. 確定診断および治療方針の決定に必要な検査は何か？

解答は日本消化器病学会雑誌104巻9号をご覧ください

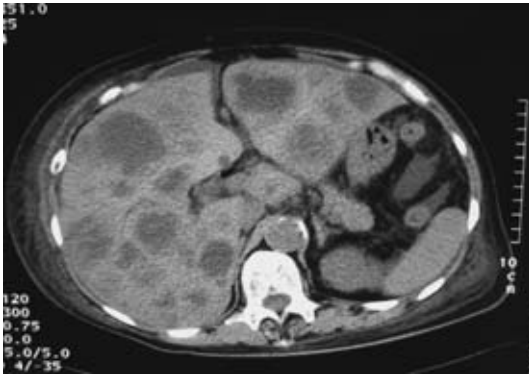


Figure 1. 腹部 CT

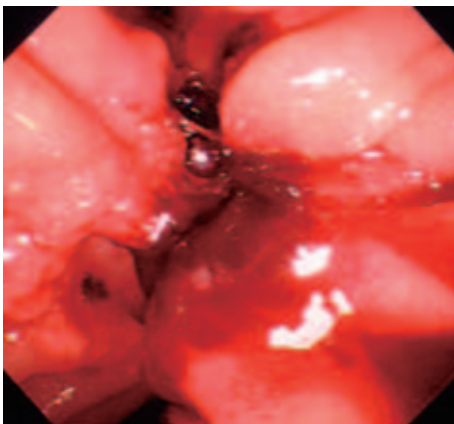


Figure 2. 上部消化管内視鏡

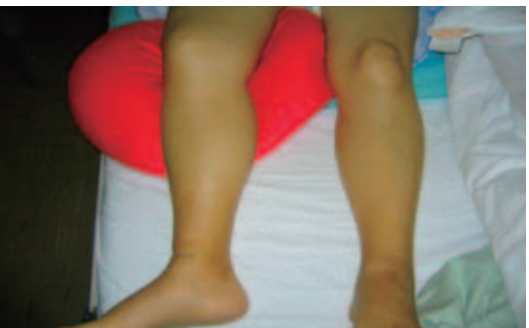

Figure 3. 下肢の腫脹

Table 1. 入院時血液検査成績

血液一般：	Alb	2.8 g/dl
WBC 9480 / μ l	T-Bil	0.9 mg/dl
RBC 195×10^4 / μ l	BUN	10.8 mg/dl
Hb 6.5 g/dl	Cre	0.7 mg/dl
Ht 19.2 %	Na	133 mEq/l
Plt 15.3×10^4 / μ l	K	3.9 mEq/l
	Cl	96 mEq/l
血液生化学：	腫瘍マーカー：	
AST 57 IU/l	CEA	3670 ng/ml
ALT 23 IU/l	CA19-9	38160 U/ml
ALP 771 IU/l		