

## 【問題】

症例：20歳，男性。

主訴：肛門からの粘膜脱出。

既往歴：特になし。

現病歴：4カ月前から排便時に「肛門から何かが出てくる」という自覚症状があり，市販の痔の薬を使用していたが改善しないため，近医を受診したところ，全周性の直腸腫瘍(生検で Group 4)との診断をうけ，手術目的に紹介となった。

現症：肛門指診にて直腸内に全周性の軟らかい腫瘍を触知した，いきみにより肛門外に脱出するポリープ様病変を認めた(Figure 1)。

血液一般検査：白血球数  $5200/\mu\text{l}$ ，赤血球数  $515 \times 10^4/\mu\text{l}$ ，Hb 15.8g/dl，血小板数  $28.6 \times 10^4/\mu\text{l}$ ，血清総蛋白 7.2g/dl，血清アルブミン 4.7g/dl，AST

11IU/L，ALT 6IU/L，LDH 113IU/L，ChE 270IU/L，CRP 0.1mg/dl，CEA 1.0ng/ml，CA19-9 25.3ng/ml。

大腸内視鏡検査所見を Figure 2 に示す。

## この症例の治療方針は？

1. 直腸切断術
2. 局所切除術
3. 経過観察
4. 非ステロイド抗炎症薬

解答は日本消化器病学会雑誌105巻11号をご覧ください

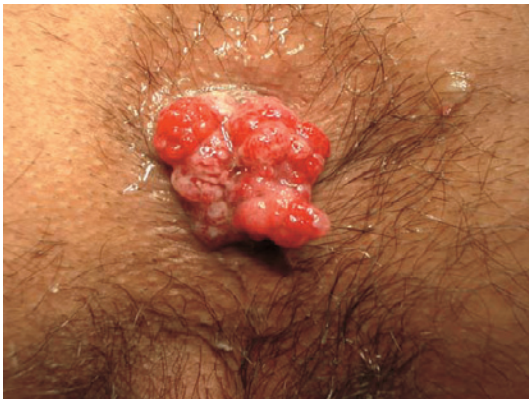

Figure 1. 肛門外に脱出する隆起性病変

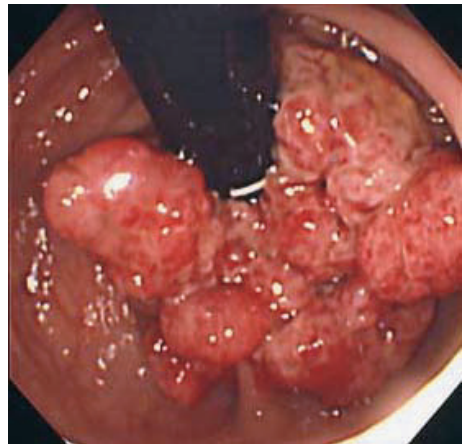


Figure 2. 大腸内視鏡検査 (直腸反転像)