

Q & A

家族性大腸腺腫症（FAP）患者の十二指腸病変を どうする？

【問題】

症例：40歳代，男性。

主訴：なし。

既往歴：8年前にFAPにて大腸切除術。

現病歴：昨年，大腸切除後初めて上部内視鏡検査を施行されたが，本年も経過観察目的で同検査が施行された。食道，胃には異常所見を認めなかったが，十二指腸下行部に白色調小隆起性病変を認めた。

来院時現症：特記事項なし。

検査所見：WBC 4500/ μ l, RBC 429×10^4 / μ l, Hb 13.8g/dl, PLT 14.3×10^4 / μ l, CEA 2.0ng/ml, TP 6.5g/dl, Alb 3.5g/dl, AST 26IU/l, ALT 30IU/l, LDH 154IU/l, CK 128IU/l, T-cho

158mg/dl, TG 98mg/dl, BUN 18mg/dl, Cre 0.7mg/dl, Na 140mEq/l, K 3.5mEq/l, Cl 102mEq/l, FBS 91mg/dl, CRP 0.1mg/dl.

上部消化管内視鏡所見を Figure 1 に示す。

あなたならこの病変をどうする？

1. 内視鏡的粘膜切除術を行う
2. アルゴンプラズマ凝固にて焼灼する
3. 生検の結果で外科手術を勧める
4. 経過観察

解答は日本消化器病学会雑誌105巻9号をご覧ください

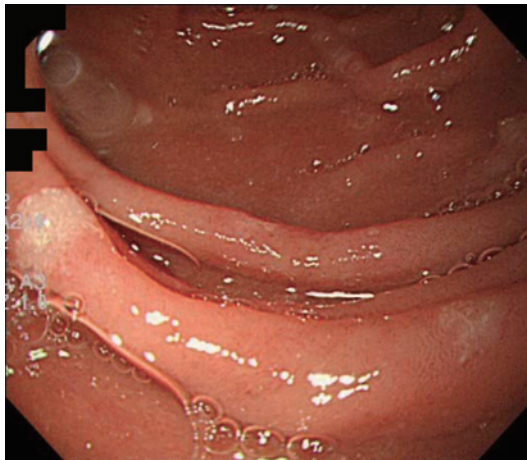


Figure 1.