

【問題】

症例：54歳男性。

主訴：なし。

既往歴：50歳時 早期食道癌にて endoscopic mucosal resection (EMR) を施行 (0-IIc, EP 癌)。

家族歴：特記すべきことなし。

現病歴：早期食道癌にて内視鏡治療後、異時性食道癌や他臓器癌の検索目的に、年1回上部消化管内視鏡検査、CT 検査などを施行。4年目の内視

鏡検査にて、中咽頭に病変が発見された。

1. 考えられる疾患は？
2. 治療法は？

解答は日本消化器病学会雑誌106巻1号をご覧ください

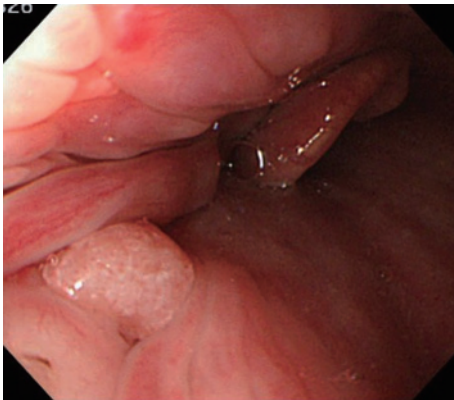


Figure 1. 通常観察

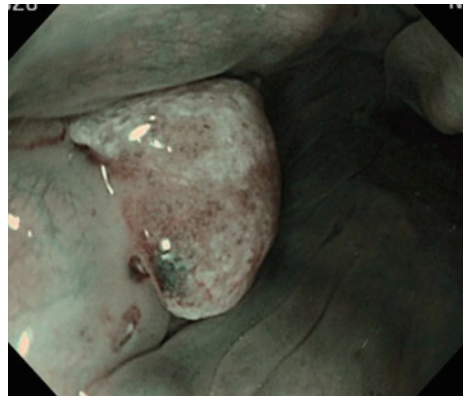


Figure 2. NBI 観察 (近接)

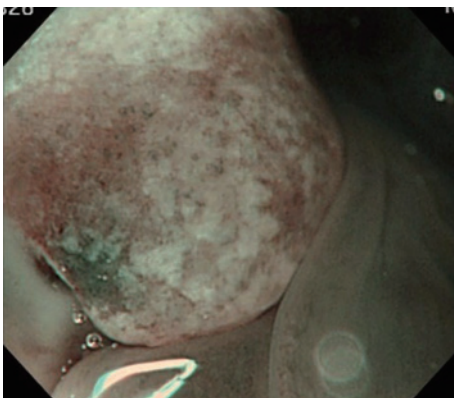


Figure 3. NBI 拡大観察