

【問題】

症例：66歳，男性.

主訴：なし.

現病歴：糖尿病と高血圧症で近医通院中に膵頭部に嚢胞性病変を指摘された.

現症：特記すべき所見なし.

血液検査所見：CA19-9の軽度上昇の他，特記すべき異常を認めない．糖尿病のコントロールも良好である（Table 1）.

腹部単純CT：膵頭部の嚢胞性病変は嚢胞壁の

一部石灰化を疑う硬化像を示す（Figure 1）.

MRCP：嚢胞内に結節性病変を認める（Figure 2）.

1. 最も考えられる疾患は？
2. 治療方針は？

解答は日本消化器病学会雑誌106巻4号をご覧ください

Table 1.

AMY	64 IU/l
FBS	122 mg/dl
HbA1c	5.8 %
CEA	4.1 ng/ml
CA199	46 U/ml
Elastase I	166 ng/dl
DUPAN II	26 U/ml

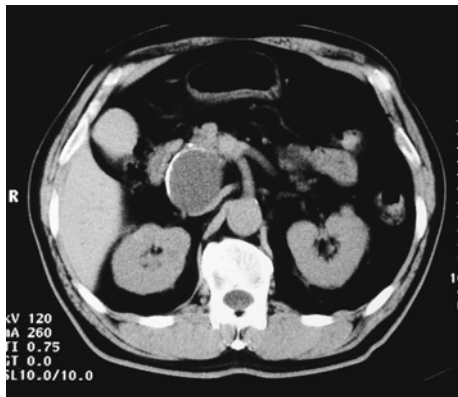


Figure 1.

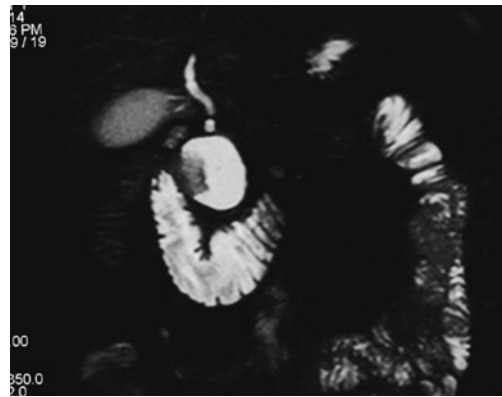

Figure 2.