

【問題】

患者：48歳，男性.

主訴：精査加療目的.

既往歴：なし.

生活歴：喫煙（-），機会飲酒.

家族歴：特記事項なし.

現病歴：心窩部痛にて近医で上部消化管内視鏡検査を受けたところ，胃体下部大彎に5mm大の発赤調のSMT病変を指摘され当科紹介となった.

理学所見：特記事項なし.

血液検査成績：ガストリン1100pg/ml（正常値：200pg/ml以下），PG I 4.7ng/ml，PG II 4.75

ng/ml，PG I/II 0.9（正常値：PG I > 70ng/ml かつ PG I/II > 3）.

抗内因子抗体陽性，抗胃壁細胞抗体40倍（正常値 < 10倍）.

画像所見：内視鏡写真（Figure 1a, b），胃透視（Figure 1c），超音波内視鏡写真（Figure 1d）を示す.

1. 考えられる疾患は？

2. 治療法は？

解答は日本消化器病学会雑誌106巻9号をご覧ください

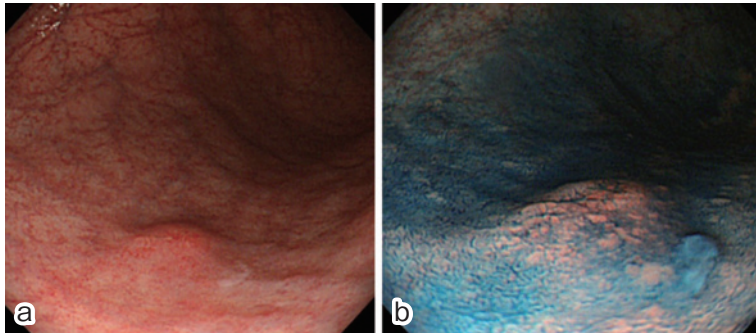


Figure 1a, b. 上部消化管内視鏡検査.

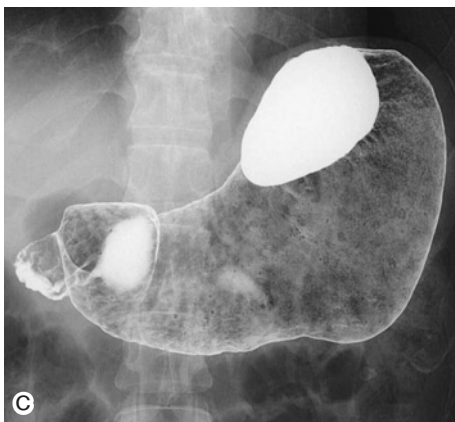

Figure 1c. 胃透視.

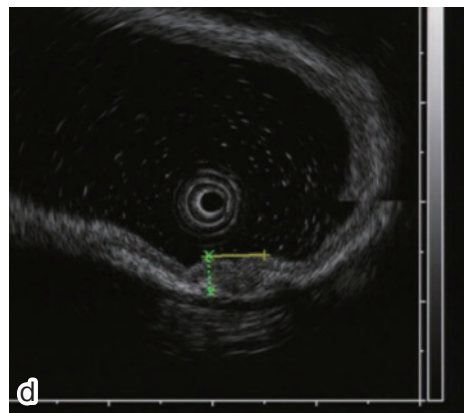


Figure 1d. 超音波内視鏡検査（20MHz）.