

【問題】

症例：40歳代，女性。

既往歴：19年前左卵巣嚢腫手術，1年前甲状腺乳頭癌手術。

主訴：膵腫瘍指摘。

現病歴：3年前，パルボウイルス感染症にて前医入院。その際のスクリーニングCTにて膵腫瘍を指摘されたが，良性腫瘍として経過を観察していた。3カ月前のCTにて画像上わずかな増大傾向を示しており，外科治療を目的に当院に紹介となった。

血液検査：肝機能正常，肝炎ウイルスマーカー陰性，貧血なし。CEA 0.7ng/ml，CA19-9 25.6U/ml，DUPAN-2 65U/ml と正常範囲内。

画像検査

CT所見：膵頭部に長径6cmの卵円形腫瘍を認

める。腫瘍内部左側は複数の嚢胞を認めるが，腫瘍右側は増強効果をともなった充実性病変を呈している。石灰化は認めなかった (Figure 1)。

FDG-PET検査：腫瘍に一致してSUVmax 5.8の強いFDGの集積を認める (Figure 2)。

超音波内視鏡所見：膵頭部に一致して被膜を有する腫瘍を認める。内部エコーは不均一で一部嚢胞を呈していた。EUS-FNAを施行した (Figure 3)。

1. この病変の診断は？

2. 治療方針は？

解答は日本消化器病学会雑誌107巻12号をご覧ください

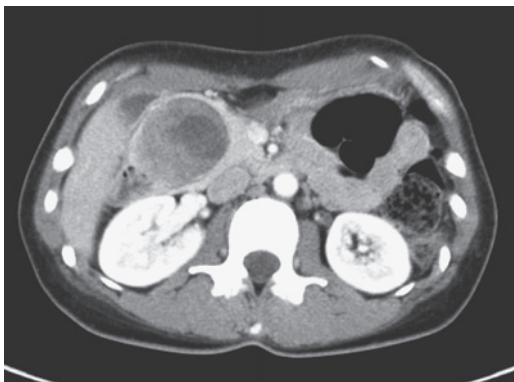

Figure 1. CT写真.

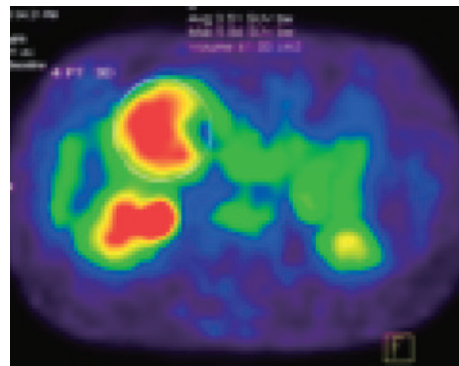


Figure 2. FDG-PET.

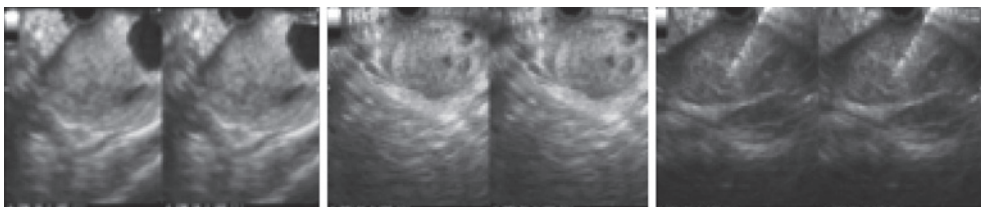


Figure 3. EUS-FNA.