

【問題】

症例：73歳，男性.

主訴：腹部膨満感.

現病歴：平成21年4月頃より腹部膨満感出現. その後改善せず，同年8月近医にて腹部腫瘍指摘され当科紹介となった. 最近2カ月で5kgの体重減少を認める.

家族歴：特記事項なし.

既往歴：20年前より高血圧. 内服治療中.

身体所見：上腹部から左側腹部にかけて20cm大腫瘍触知. 腹壁緊張あり.

血液検査所見：Table 1.

画像所見：上部消化管内視鏡検査および大腸ファイバー検査において壁外圧排所見を認めるも粘膜面異常なし. 腹部CT造影像 (Figure 1), 腹部MRI脂肪抑制T1強調画像 (Figure 2), FDG-PET画像 (Figure 3)を示す.

1. 確定診断をつけるには？

2. 治療法は？

解答は日本消化器病学会雑誌107巻3号をご覧ください

Table 1. 血液検査所見

血液一般	
WBC	8600 / μ l
RBC	486 万 / μ l
Hb	14.8 g/dl
Plt	24 万 / μ l
生化学	
TP	7.9 g/dl
Alb	4.0 /g/dl
AST	27 IU/l
ALT	22 IU/l
LDH	524 IU/l
BUN	16.8 mg/dl
Cre	1.12 mg/dl
Na	140 mEq/l
K	4.6 mEq/l
Cl	102 mEq/l
CRP	0.73 mg/dl
CEA	2.1 ng/ml
CA199	32 IU/ml

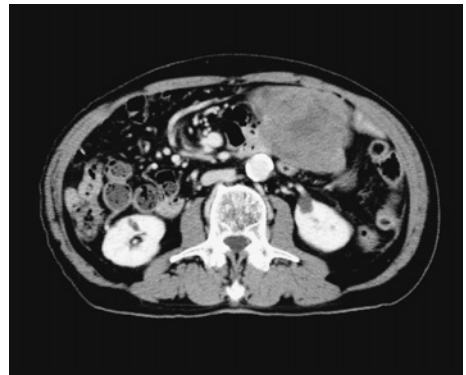

Figure 1. 腹部CT造影像.

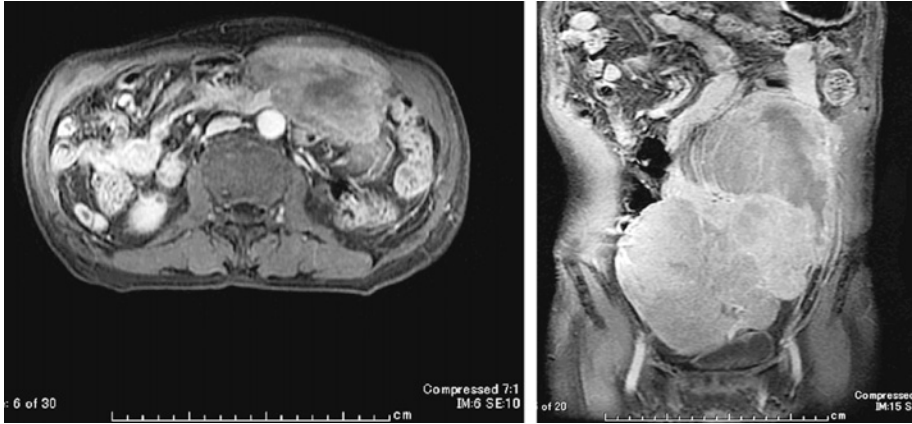

Figure 2. 腹部 MRI 脂肪抑制 T1 強調画像.

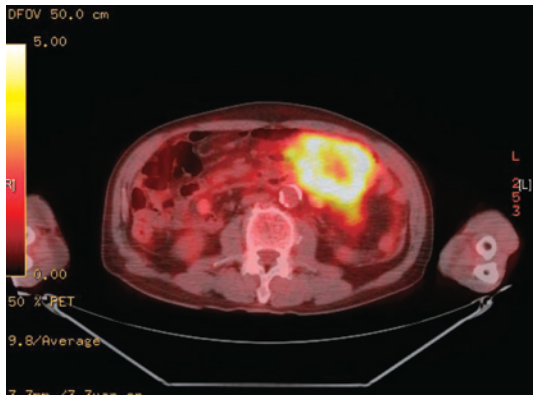


Figure 3. FDG PET 画像.