

【問題】

症例：67歳，女性。

既往歴，家族歴：特記すべきことなし。

現病歴：20年前より肝機能障害を指摘され，某医にて定期的にフォローアップされていた。半年前，下血が出現し，救急病院に1週間入院した。下剤を処方されていたが，1カ月前に再出血し当院受診となる。

検査所見：白血球数 $2800/\mu\text{l}$ ，Hb 10.0g/dl ，血小板数 $9 \times 10^4/\mu\text{l}$ ，総ビリルビン 0.9mg/dl ，GOT 58IU/l ，GPT 45IU/l ，血清アルブミン 3.3g/dl ，PT 89.3%，HCV抗体 陰性，HBs-Ag 陰性，抗ミ

トコンドリア抗体 陽性。

上部消化管内視鏡所見：食道静脈瘤を認め，Li，F 1～2，Cb，RC（-），Lgcf（+）の所見であった。

下部消化管内視鏡所見：Figure 1。

1. 直腸の所見は何か？
2. 治療方針を述べよ。

解答は日本消化器病学会雑誌107巻5号をご覧ください

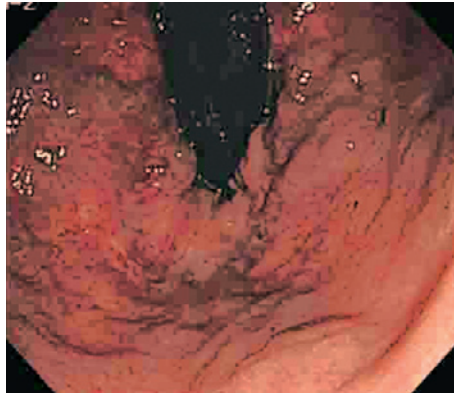


Figure 1. 下部消化管内視鏡所見（直腸）。