

## Q&amp;A

## 高齢者女性に認めた慢性下痢症

## 【問題】

症例：80歳代，女性。

主訴：水様性下痢。

既往歴：2型糖尿病，高血圧症，陳旧性脳梗塞。

家族歴：特記事項なし。

現病歴：2型糖尿病，高血圧症で通院中。グリクラジド・ニフェジピン・バルサルタン・アスピリン・ランソプラゾールを内服中であった。6か月ほど前より1日3～4行の水様性下痢を認め持続するため，精査目的に下部消化管内視鏡検査を施行したところ，横行結腸から下行結腸に所見を認めた。血便は認めない。

現症：身長150cm，体重43kg，体温36.3℃，血圧135/70mmHg，脈拍68/分・整，眼瞼結膜，貧

血なし。眼球結膜，黄疸なし。心音，異常なし。呼吸音，異常なし。腹部は平坦・軟で圧痛なし。肝脾や腫瘤を触知せず。腸音，正常。体表リンパ節を触知しない。

血液検査所見：白血球4200/ $\mu$ l，Hb 12.4g/dl，CRP 0.05mg/dl，その他，血液生化学検査で特に異常は認めず。

横行結腸 (Figure 1, 2)，下行結腸 (Figure 3) の大腸内視鏡検査画像を示す。

1. 診断は？

2. 治療は？

解答は (1079p) に掲載

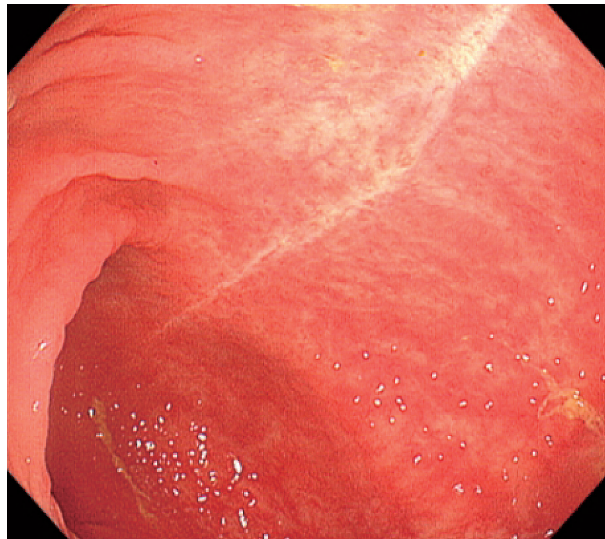


Figure 1. 大腸内視鏡検査 (横行結腸).

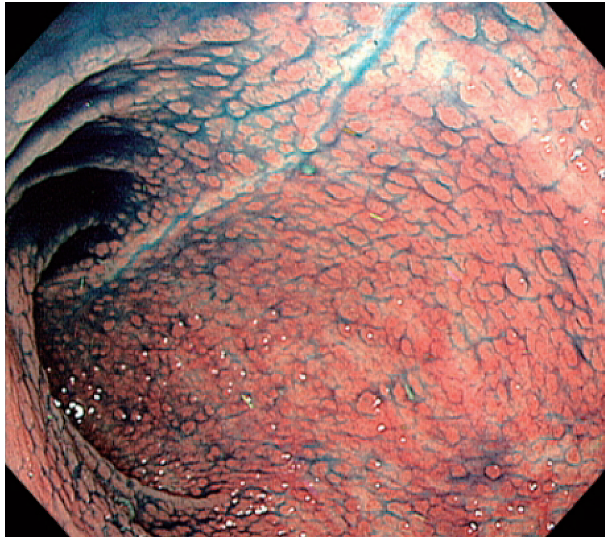


Figure 2. 大腸内視鏡検査（横行結腸）.

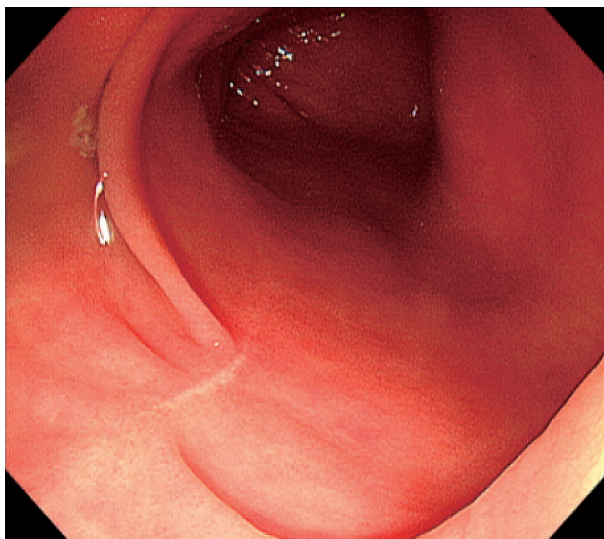


Figure 3. 大腸内視鏡検査（下行結腸）.