

Q&A

偶然発見された孤立性巨大脾腫瘍の1例

【問題】

症例：45歳，男性。

主訴：なし。

既往歴：脂肪肝，脂質異常症。

飲酒歴：なし。

現病歴：脂肪肝と脂質異常症で近医を通院中に，腹部超音波で脾臓に約6cm大の腫瘤性病変を指摘され紹介受診となった。8年前の腹部CTと1年前の腹部超音波では異常所見は指摘されていない。

身体所見：身長171cm，体重64kg，血圧132/70mmHg，脈拍62/分，体温36.3℃，診察所

見には特記事項なし。

血液検査：血算と生化学に異常所見なし。腫瘍マーカーはCEA 1.3ng/ml，CA19-9 7.1U/ml，sIL-2R 324U/mlと正常範囲。HBs抗原（-），HCV抗体（-）。

画像検査：Sonazoid™造影超音波（Figure 1），造影CT（Figure 2），MRI・PET/CT（Figure 3）。

診断は？

解答は（489p）に掲載

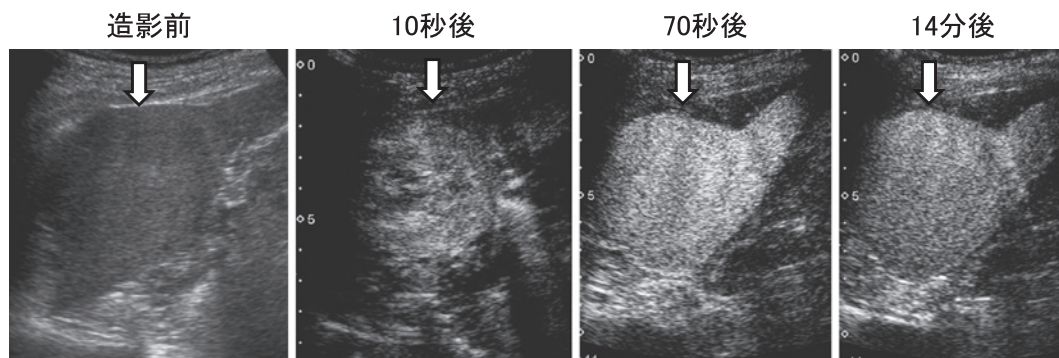


Figure 1. 造影超音波 (Sonazoid™).

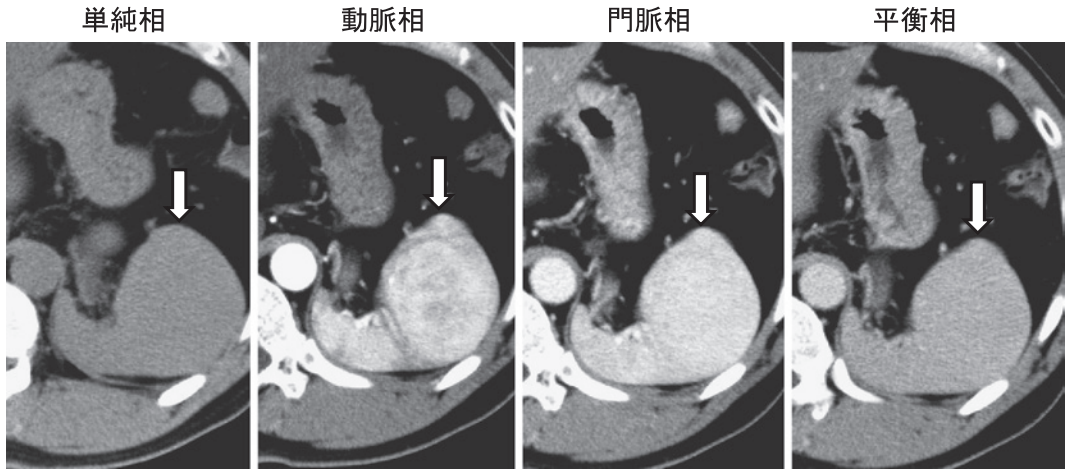


Figure 2. 造影 CT.

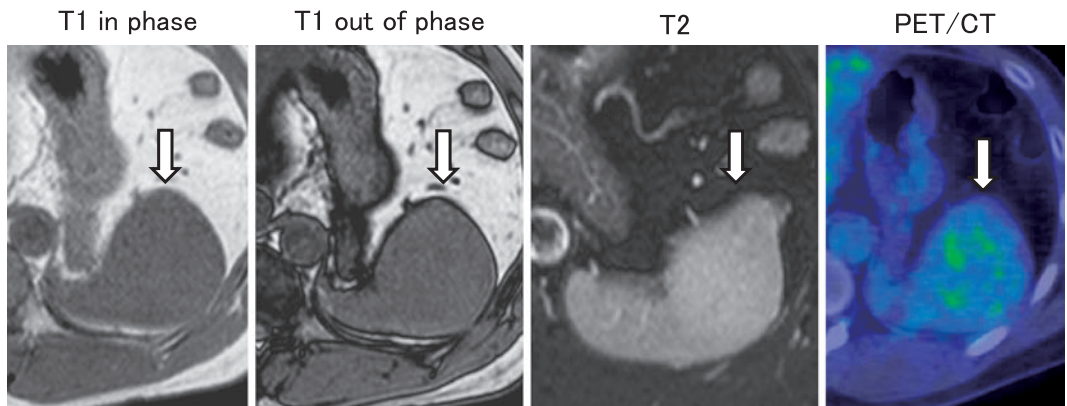


Figure 3. MRI・PET/CT.