Q&A　臍部の腫瘤を指摘され吐血で入院となった高齢男性

【問題】

症例：70 歳代，男性.

主訴：吐血（黒色）.

既往歴：閉塞性動脈硬化症，腹部大動脈瘤.

現病歴：当院入院 3 カ月前，前医にて軽度の圧痛と発赤をともなう臍部腫瘤を指摘され，ステロイド軟膏を処方されたが改善はなかった．入院 1 カ月前に精査目的に当院皮膚科を受診し，感染性結節を疑われ抗菌薬を内服したがやはり改善なく，体表超音波検査を施行したところ，皮下に 20mm 大の辺縁不整で境界不明瞭な低エコー腫瘤が描出された．皮膚生検の病理組織は腺癌の結果であった．入院 3 日前から黒色嘔吐を認め，徐々に症状が増悪し，救急車にて当院へ搬送された．緊急上部内視鏡では胃角部に出血をともなう潰瘍性病変を認めた（Figure 1）.

来院時現症：意識清明，身長 160cm，体重 55kg，血圧 109/71mmHg，脈拍 87 回/分 整，体温 38.1℃．頭頸部・胸腹部に特記所見なし．臍に一致して 20mm 大の皮下結節があり，圧痛をともなう弾性硬で深部まで続き，可動性はなかった．軽度の熱感も認めた（Figure 2）.

血液検査所見：WBC 6400/μ*l*，RBC 313 万/μ*l*，Hb 9.5g/d*l*，Ht 28.6%，Plt 33.2 万/μ*l*，TP 6.7g/d*l*，Alb 3.8g/d*l*，BUN 35mg/d*l*，Cr 1.36mg/d*l*，T-Bil 1.11mg/d*l*，AST 23IU/*l*，ALT 15IU/*l*，LDH 199IU/*l*，ALP 225IU/*l*，CEA 2.5ng/m*l*，CA19-9 71.8ng/m*l*.

腹部造影 CT：臍部に約 20mm 大の造影効果をともなう腫瘤を認めた．腫瘤と腹腔内の連続性はなく，管腔様構造も認めなかった（Figure 3）.

臍部腫瘤と胃病変に関連性があるとすれば，どのような病態が考えられるか？

解答は（893p）に掲載

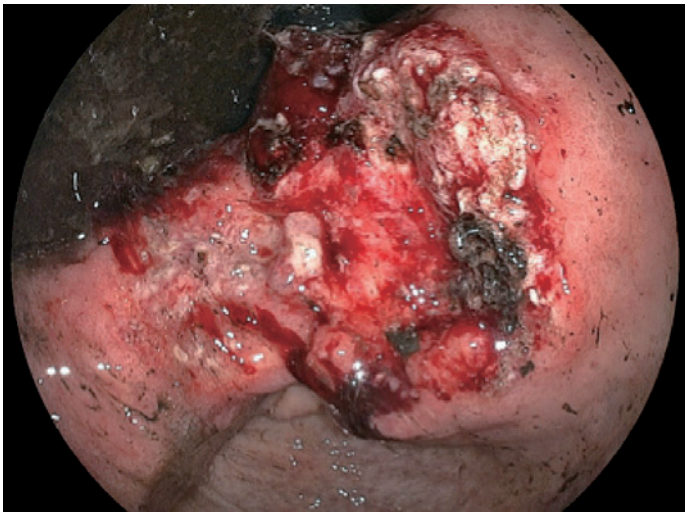

Figure 1.

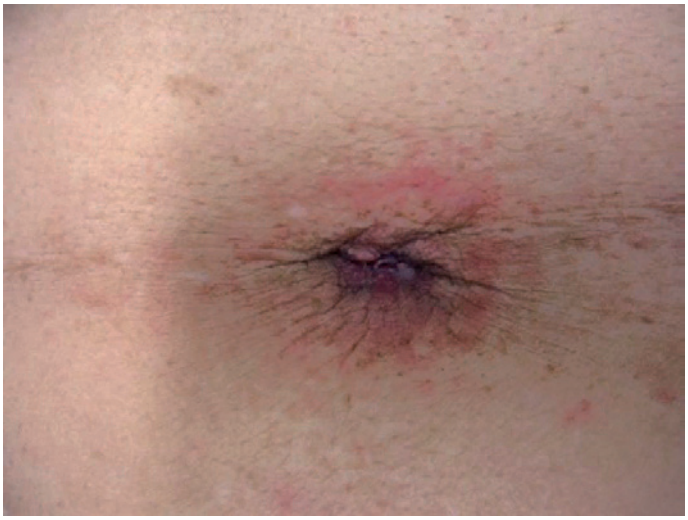

Figure 2.

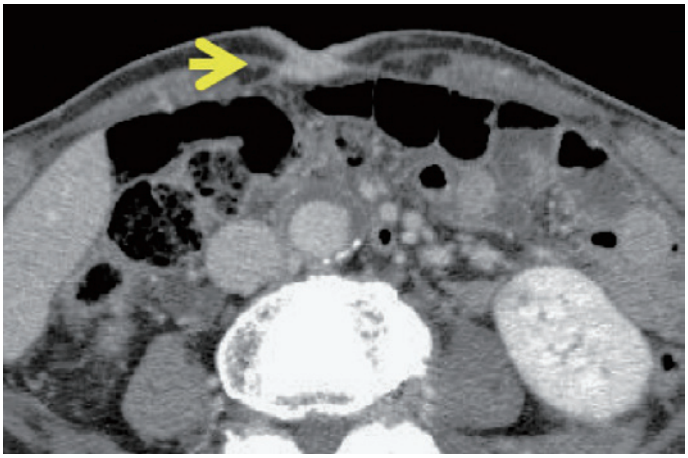

Figure 3.