

Q&A

増大する肝腫瘍を指摘された潰瘍性大腸炎をともなう原発性硬化性胆管炎の若年女性

【問題】

症例：30歳，女性。

既往歴：22歳時に潰瘍性大腸炎と診断されステロイド内服中。29歳時に原発性硬化性胆管炎の診断。造影剤によるアレルギーの既往。

家族歴：父が脳梗塞。

現病歴：潰瘍性大腸炎および原発性硬化性胆管炎で加療中，超音波検査にて肝腫瘤性病変を指摘された。超音波検査および単純MRIにてフォローされていたが，MRI上7mm，11mm，15mm大と増大し（Figure 1），PET/CTにてFDG集積を認め（SUV 7.21）（Figure 2），外科紹介となった。

現症：黄疸なし。腹部に腫瘤を触知せず，圧痛なし。

血液検査所見：WBC 7410/ μ l，Hb 8.9g/dl，Plt 26.2万/ μ l，T-Bil 0.9mg/dl，AST 58U/l，ALT 86U/l，CRP 0.82mg/dl，AFP 2.1ng/ml，PIVKA-II 589mAU/ml，CEA 1.3ng/ml，CA19-9 21.2U/ml。

臨床経過，画像所見から考えられる疾患は何か？

解答は（1296p）に掲載

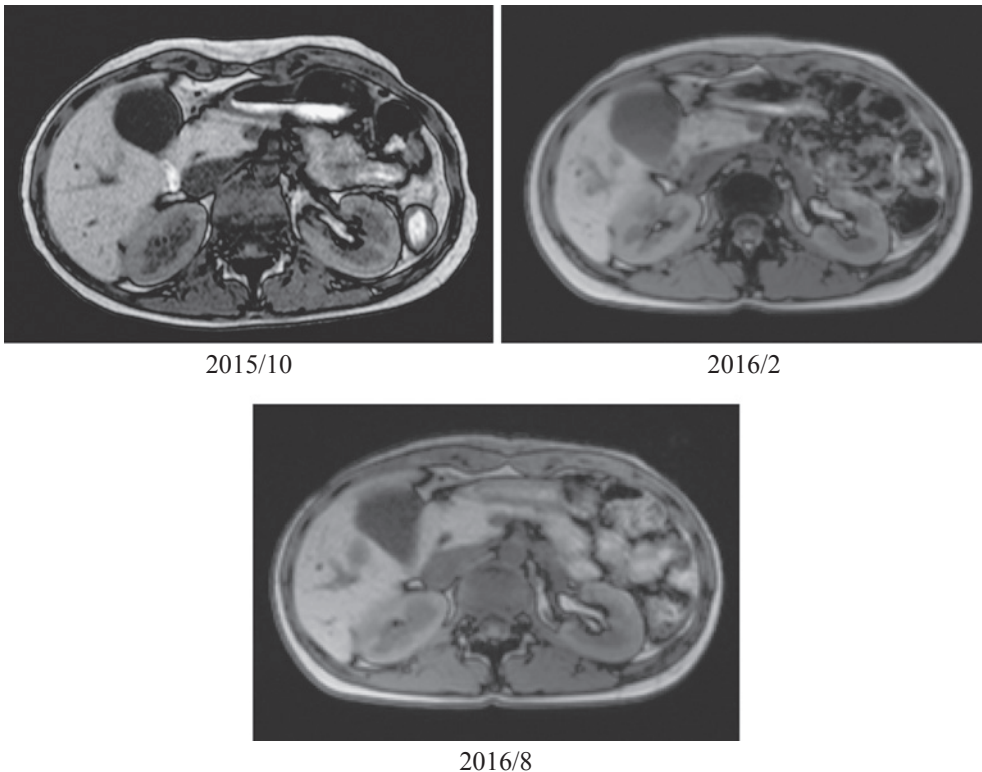


Figure 1. MRI.

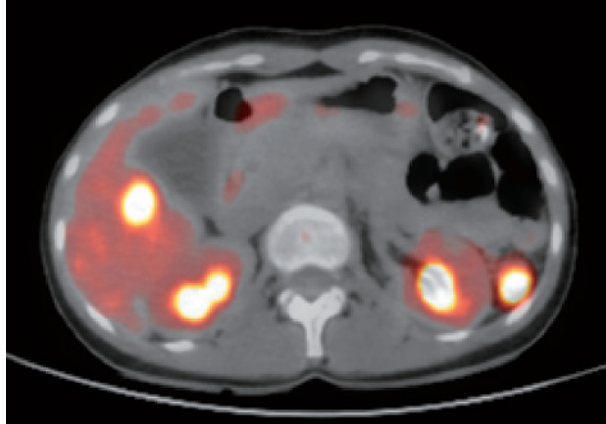


Figure 2. PET/CT.