Q&A　腹痛で受診した60歳代男性

解答：

腸管症型T細胞リンパ腫

解説：

突然の腹痛，腹膜炎症状で来院した腸管症型T細胞リンパ腫の症例である．腹部に軽度の腹膜刺激症状をともなう圧痛を認め，造影CT検査では空腸に限局性全周性の壁肥厚と周囲脂肪織濃度の上昇を認めた．来院時は軽度の腹膜刺激症状のみで穿孔を疑う所見を認めず，確定診断目的に小腸内視鏡検査を施行した．小腸内視鏡検査では，トライツ靭帯より20cm肛門測に位置する空腸に壊死物質の付着をともなう深掘れ潰瘍を認めた．生検による病理組織検査では，核形不整をともなう小型の異型細胞の集簇を認めた．免疫染色ではリンパ球はCD2−，CD3+，CD4−，CD5−，CD7+，CD20−，CD45+，CD79a−，CD56+，TIA1+，granzyme B+であり（Figure 3），II型腸管症関連T細胞リンパ腫と診断した．本症例は経過中に小腸穿孔をきたし，緊急小腸部分切除を要した．

腸管症型T細胞リンパ腫は全悪性リンパ腫の0.25%とまれな疾患で，多くは空腸に生じる．病型は2つに分けられ，I型（large size cell lymphoma）はceliac病と関連し欧米で多いとされる．典型的にはCD8陰性，CD56陰性である．II型（small to medium size cell lymphoma）はceliac病とは関連が少なく，典型的にはCD8陽性，CD56陽性である．Chottら[1]は，腸管症型T細胞リンパ腫をCD56陰性/陽性で大別したところ，CD56陽性例は穿孔することが多いと報告している（穿孔率：CD56陽性：67%，CD56陰性：39%）．本邦ではceliac病がまれであるため，腸管症型T細胞リンパ腫の多くはCD56陽性である．穿孔，腹膜炎を主訴とした小腸潰瘍症の鑑別に腸管症型T細胞リンパ腫を考える必要がある．

参考文献：

1）Chott A, Haedicke W, Mosberger I, et al : Most CD56+ intestinal lymphomas are CD8+CD5-T-cell lymphomas of monomorphic small to medium size histology. Am J Pathol 153 ; 1483–1490 : 1998

本論文内容に関連する著者の利益相反
：なし

出題：黒羽　正剛（東北大学病院消化器内科）
角田　洋一（　　〃　　）
正宗　　淳（　　〃　　）

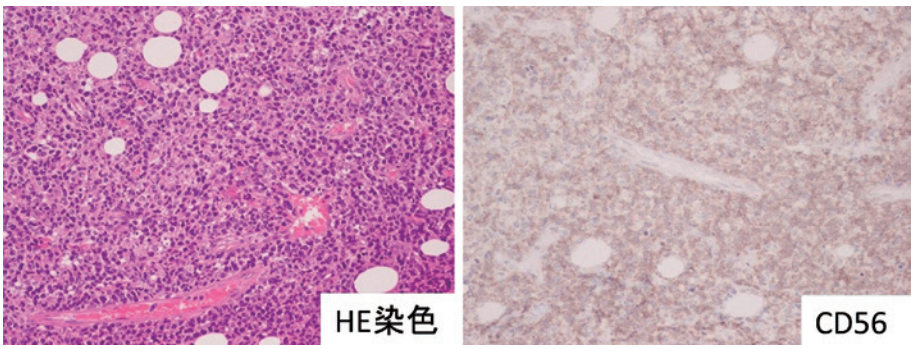

Figure 3.　病理組織検査．