

Q&A

嚥下時のつかえ感をきたした食道腫瘍の1例

【問題】

症例：66歳，女性。

主訴：嚥下時のつかえ感。

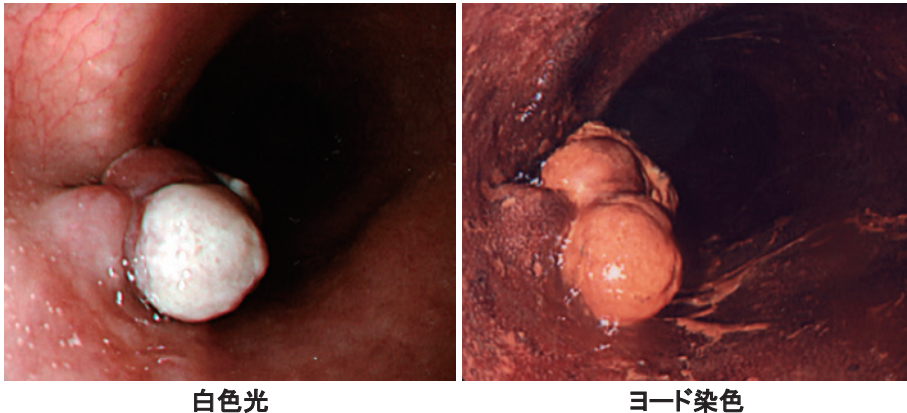
現病歴：嚥下時のつかえ感を自覚し近医を受診。プロトンポンプ阻害剤による治療を受けるも症状の改善を認めないため，当科を紹介受診した。

既往歴：高脂血症。

上部消化管内視鏡検査（Figure 1）。

胸部造影CT（Figure 2）。

1. 診断は何か？
2. 治療方針は？



白色光

ヨード染色

Figure 1. 上部消化管内視鏡所見。

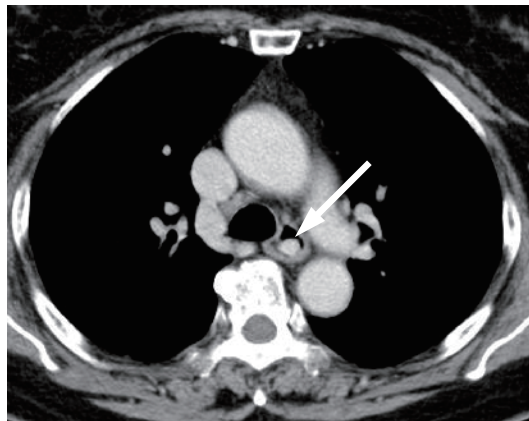


Figure 2. 胸部造影CT検査。