

# Q&A

## 主膵管拡張を指摘された1例

### 【問 題】

症例：80歳代，女性。

主訴：なし。

既往歴：70歳代，胆嚢結石にて胆嚢摘出術。

家族歴：特記事項なし。

現病歴：スクリーニング目的にて施行された腹部超音波検査で主膵管拡張を指摘され，精査目的に当院へ紹介された。

入院時検査所見：血液生化学検査：WBC 3900/

$\mu\text{l}$ ，RBC  $4.01 \times 10^6/\mu\text{l}$ ，Hb 12.0g/dl，Ht 37.5%，AST 20IU/l，ALT 12IU/l，ALP 141IU/l，AMY 119U/l，Lipase 53U/l，TP 6.7g/dl，Alb 3.7g/dl，BUN 19mg/dl，Cre 0.77mg/dl，CRP 0.1mg/dl，HbA1c 5.8%，CEA 3.8ng/ml，CA19-9 35.9U/ml，DUPAN-2 25U/ml，Span-1 25U/ml。

腹部造影CT検査 (Figure 1)，超音波内視鏡 (Figure 2)，内視鏡的逆行性膵管造影 (Figure 3) を示す。

診断は？

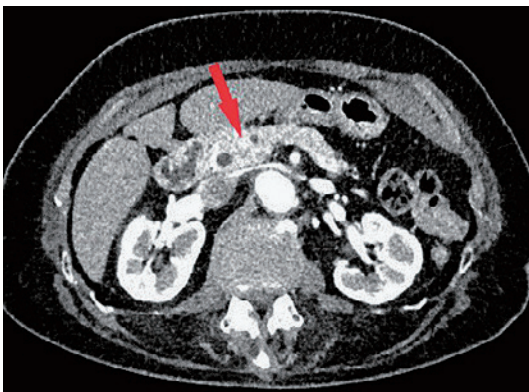

Figure 1. 腹部造影CT検査.

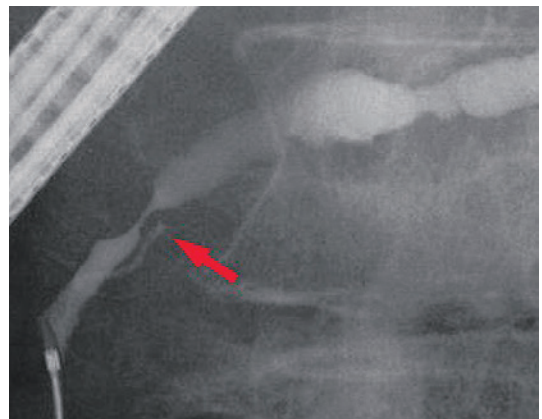


Figure 3. 内視鏡的逆行性膵管造影.

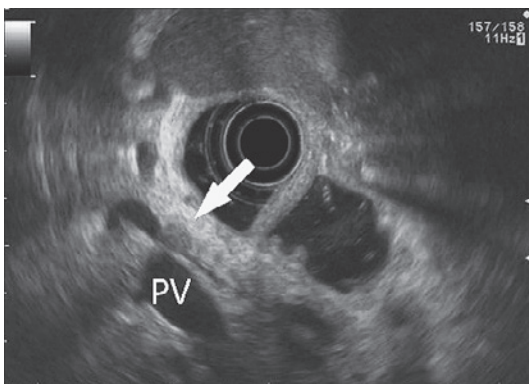


Figure 2. 超音波内視鏡検査. PV：Portal vein.