

Q&A

閉塞性黄疸をきたした若年男性の 1 例

【問 題】

症例：20 歳代，男性。

主訴：黄疸。

現病歴：3 日前に眼球結膜の黄染を職場の同僚に指摘され，前医を受診した。血液検査で肝胆道系酵素上昇，CT では総胆管，肝内胆管の拡張を認めた。精査目的に当院に紹介され，受診となった。

既往歴：特記事項なし。

家族歴：特記事項なし。

血液検査所見：WBC 6620/ μ L，RBC 420×10^4 /

μ L，Hb 12.3g/dL，Hct 37.8%，Plt 41.8×10^4 / μ L，TP 6.0g/dL，Alb 4.1g/dL，AST 78IU/L，ALT 184IU/L，LDH 248IU/L， γ -GTP 381IU/L，T-bil 6.5mg/dL，D-bil 4.8mg/dL，ALP 1444IU/L，Na 142mEq/L，K 4.1mEq/L，Cl 105mEq/L，BUN 3.8mg/dL，Cre 0.73mg/dL，IgG4 48.4mg/dL，CEA 7.0ng/mL，CA19-9 10.0U/mL。

画像所見：造影 CT と ERCP での胆管造影所見を Figure 1 に示す。

1. 診断は何か？
2. 治療方針は？

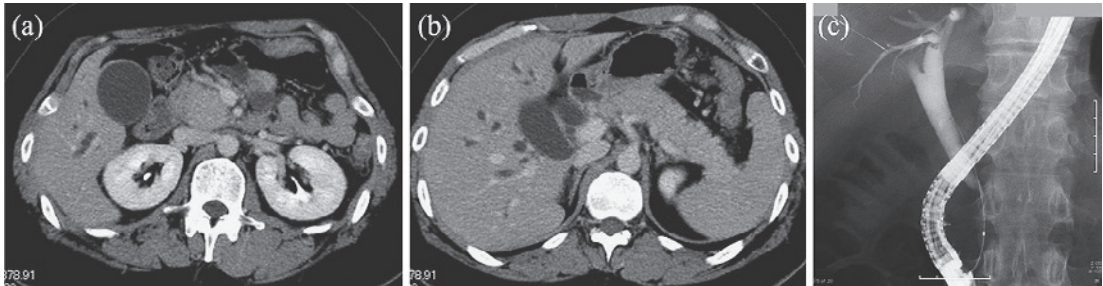


Figure 1. a, b: 初診時造影 CT 所見. c: 初診時 ERCP 胆管造影像.