【解　答】

1. 異物性肉芽腫，炎症性偽腫瘍，慢性虫垂炎，虫垂子宮内膜症，虫垂癌，虫垂粘液性腫瘍，神経内分泌腫瘍，平滑筋腫，神経鞘腫，GIST，悪性リンパ腫など
2. 回盲部切除

解説：

盲腸に粘膜下腫瘍様の形態を呈する病変としては，異物性肉芽腫，炎症性偽腫瘍，慢性虫垂炎，虫垂子宮内膜症などの非腫瘍性病変の他に，虫垂粘液性腫瘍，虫垂癌，神経内分泌腫瘍，平滑筋腫，神経鞘腫，gastrointestinal stromal tumor（GIST），悪性リンパ腫などの腫瘍性病変が報告されている．部位的に質的診断が困難であり，診断的治療目的に外科的切除が行われることが多い．特に悪性が強く疑われる際には，リンパ節郭清をともなう回盲部切除が検討される[1)2)]．本症例では，造影CTにて漸増性の造影効果を認め，遺残虫垂癌や神経内分泌腫瘍，GISTなど，悪性腫瘍の可能性が否定できなかったため，回盲部切除および3群リンパ節郭清が行われた．切除標本の病理組織検査では，盲腸粘膜下の遺残縫合糸周囲に異物型巨細胞や炎症細胞浸潤，線維組織の増生を認め，異物性肉芽腫と診断された（Figure 3）．郭清されたリンパ節を含め悪性所見は認めなかった．

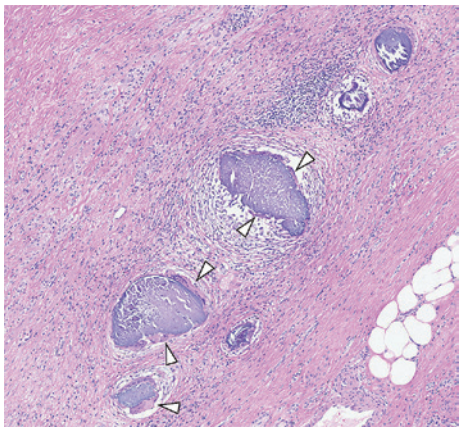

Figure 3.　病理組織所見：矢頭は遺残縫合糸周囲の異物型巨細胞を示す（H&E染色，100倍）．

異物性肉芽腫は縫合糸やガーゼ，食物残渣，魚骨などの異物を中心に発生した炎症性腫瘤であり，体のすべての部位で発生し得る[3)]．消化管においては，炎症の波及や肉芽腫の増大による腹痛や腸閉塞，消化管穿孔などを契機に発見されることが多く，本症例のように大腸内視鏡検査で偶然発見されることはまれである．消化管の異物性肉芽腫は，消化管造影や内視鏡検査，腹部CTなどで腫瘤の存在が確認できても良悪性の鑑別診断が困難なために手術となる場合が多い[4)]．確定診断は切除標本の病理組織検査にて行われ，異物周囲への異物型巨細胞や炎症細胞の浸潤，間質の結合組織の増生が特徴的な所見である[3)4)]．

盲腸の粘膜下腫瘤の鑑別診断として，虫垂切除術の既往がある場合は異物性肉芽腫も考慮が必要である．

参考文献：

1）堀岡宏平，櫻井　翼，中村祥一，他：低異型度虫垂粘液性腫瘍の2例．臨牀と研究　94；1151–1154：2017
2）島　卓史，山本誠士，近藤圭策，他：虫垂切除後12年で発症した遺残虫垂癌の1例．日本臨床外科学会雑誌　76；67–73：2015
3）前田知世，遠藤俊吾，日高英二，他：虫垂断端に発生した異物性肉芽腫の1例．日本臨床外科学会雑誌　74；1920–1923：2013
4）吉田直優，松尾　浩，関野考史，他：腹腔鏡下に切除した虫垂炎症性異物肉芽腫の1例．外科　67；593–595：2005

本論文内容に関連する著者の利益相反
：なし

出題：境　　浩康（岐阜大学医学部附属病院消化器内科）
井深　貴士（　〃　）
白上　洋平（　〃　）
清水　雅仁（　〃　）