

# Q&A

## 吐血のため緊急入院となった 30 歳代女性

### 【問 題】

症例：30 歳代，女性。

主訴：吐血， タール便。

現病歴：1 日前からタール便を認め， 当日吐血をしたため当院救急外来受診。

既往歴：逆流性食道炎にてラベプラゾール 10mg/日内服中。

現症：眼瞼結膜貧血なし， 腹部平坦軟， 圧痛なし。

血液検査：WBC 11800/ $\mu$ l, Hb 12.0g/dl, Plt 22.4 万/ $\mu$ l, Alb 4.1mg/dl, AST 10IU/l, ALT 7IU/l,  $\gamma$ -GTP 13IU/l, T.Bil 0.9mg/dl, 血清ガストリン 290pg/ml (基準値<200pg/ml), 血清 *H. pylori* IgG 3U/ml (基準値<10U/ml)。

入院当日と入院翌日の上部消化管内視鏡画像を示す (Figure 1A, B)。

1. 考えられる疾患は？
2. 治療法は？

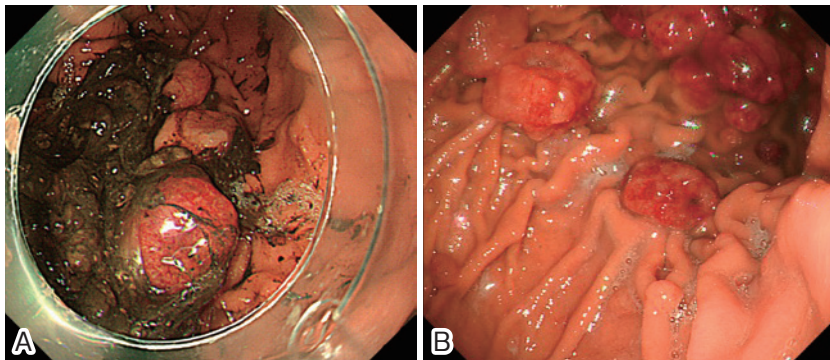


Figure 1. 上部消化管内視鏡所見.