【解　答】

アメーバ大腸炎

解説：

体重減少をともない，再発と寛解を繰り返す慢性的な下痢，血便を主訴とし，下部消化管内視鏡所見では，白苔をともなった不整で多彩な潰瘍を大腸の広範で認めている．生検で得られた病理組織では，アメーバ虫体が認識され，後日の便塗抹検体でもアメーバ陽性であったため，アメーバ大腸炎と診断された．重要な鑑別としては炎症性腸疾患が挙げられるが，本症例ではＳ状結腸に正常粘膜が介在している点が潰瘍性大腸炎との相違点の１つであり（Figure 2），生検や便検体により更なる鑑別が可能となった．

アメーバ大腸炎は，間欠的な腹痛や下痢，血便，腹部膨満感を症状とし，慢性的に経過することが多い．一方，中には急性に経過する症例や，大腸広範に壁全層の壊死をおこす劇症型の症例もある．内視鏡所見は，タコイボ様のびらんや周囲に紅暈や出血をともなう潰瘍が特徴とされるが，病態の進行にともない，アフタ様びらんや不整形潰瘍，偽膜，類円形様潰瘍など，多彩な内視鏡像が混在することがある．直腸と盲腸が好発部位であるが，本症例のように全大腸に及ぶものも14%と報告されている[1]．病態が進行すると，特徴的な内視鏡所見の認識ができず，特に重要である炎症性腸疾患との鑑別に難渋し，ステロイドや免疫抑制剤を投与するとアメーバ大腸炎が増悪する可能性があるため，注意を要する[2]．

糞便もしくは生検検体から，虫体もしくは嚢子体が検出されれば確定診断とできるが，糞便からの検出率は決して高いとはいえない．内視鏡検査では，前述のように本症を鑑別に挙げながら観察することが重要である．生検は必ず白苔部から採取し，PAS染色を追加すると診断が容易となる[3]．内視鏡所見は多彩な内視鏡像を呈することもあるが，アメーバ性大腸炎の潰瘍やびらんの特徴の１つは，汚い膿苔や粘液の付着と易出血性にともない，辺縁から粘液や血液が染み出すような所見とされている．

治療法はメトロニダゾールの経口投与であり，重症例や経口摂取困難例であれば，メトロニダゾール点滴静注が考慮される．ただし，嚢子体はメトロニダゾールによる効果が乏しいことから，再感染を繰り返す患者などには，消化管から吸収されにくいパロモマイシン経口投与が選択される．本症例でもメトロニダゾール750mg/日を10日間投与し，炎症や血便を含む下痢は著明に改善した．約半年後の下部消化管内視鏡検査では，大腸の広範に概ね治癒が得られていた（Figure 4）．

本症例のように，全大腸広範に潰瘍をともなっ

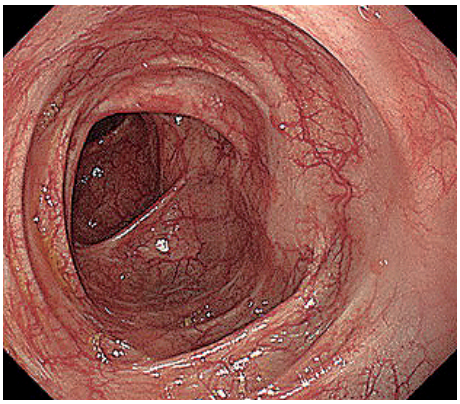

Figure 4.　受診半年後の下部消化管内視鏡検査：以前に認められた潰瘍は改善した．

た炎症を認めた場合，アメーバ大腸炎の可能性を念頭において治療法の選択にあたり，適切な検査を図っていく必要がある．

参考文献：

1）大川清孝，清水誠治：感染性腸炎 A to Z，医学書院，2012
2）大川清孝，青木哲哉，上田　渉，他：潰瘍性大腸炎　潰瘍性大腸炎と感染性腸炎の鑑別．臨牀と研究　91；1012–1016：2014
3）細江直樹，小林　拓，井上　詠，他：アメーバ赤痢症例．IBD Research　5；58–62：2011

本論文内容に関連する著者の利益相反
：なし

出題：福原誠一郎（慶應義塾大学医学部内視鏡センター）
髙林　　馨（　〃　）
緒方　晴彦（　〃　）