

Q&A

頬粘膜癌のスクリーニング中に発見された肝占拠性病変

【問 題】

患者：60歳代男性。

入院目的：肝占拠性病変の精査・加療。

現病歴：右頬粘膜癌の全身スクリーニングのため施行したCT検査で肝S1に17×13mmの占拠性病変を認めたため、来院した。

既往歴：糖尿病。

生活歴：ビール350mL＋ウイスキー少量/日×54年(純アルコール摂取量約30g/日、積算470kg)。

現症：体温：36.2℃，脈拍：65回/分，血圧：126/77mmHg。貧血・黄疸なし。腹部：正常腸蠕動音，平坦，軟。肝・脾は触知せず。くも状血管

拡張なし。手掌紅斑なし。

血液検査所見：WBC 6500/ μ L，Hb 13.4g/dL，Plt 21.1×10^4 / μ L，LDH 168U/L，AST 26U/L，ALT 18U/L， γ -GTP 15U/L，ALP 228U/L，T-Bil 0.8mg/dL，AMY 127U/L，BS 113mg/dL，HbA1c 6.0%，CRP <0.03mg/dL，PT活性90.9%，APTT 24.6秒(対照27.0秒)。HCV抗体陰性，HBs抗原陰性，HBs抗体陰性，HBc抗体陽性。抗核抗体陰性，抗ミトコンドリア抗体陰性。AFP 1.8ng/mL，PIVKA-II 27mAU/mL，CEA 1.9ng/mL，CA19-9 13.6U/mL，SCC 0.7ng/mL，CYFRA 1.0ng/mL。

入院時の腹部画像所見を示す (Figure 1)。

診断は？

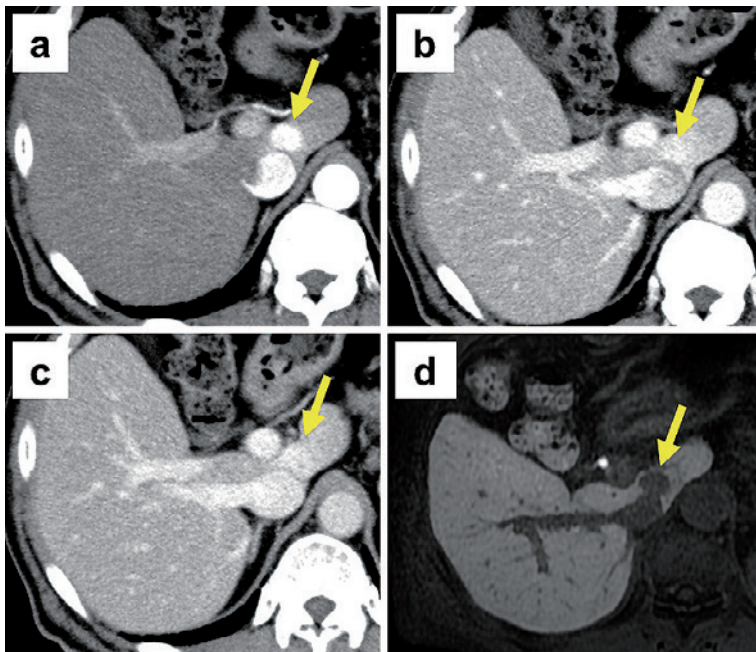


Figure 1. 腹部画像所見 a) 造影CT動脈相，b) 造影CT門脈相，c) 造影CT平衡相，d) EOB造影MRI肝細胞相。