Q&A 著明な貧血と低蛋白血症が持続する高齢男性

【問　題】

症例：60歳代，男性.

主訴：下腿浮腫・食後の腹痛.

既往歴：20歳時：十二指腸潰瘍に対して手術（胃亜全摘術）．59歳時：甲状腺機能低下症．変形性膝関節症.

家族歴：父 脳梗塞．母 慢性関節リウマチ・乳癌．兄 胃潰瘍.

生活歴：喫煙歴はあるも，20歳代で禁煙．ビール350m*l*/日程度.

その他：両親が従弟婚.

現病歴：20XX年の職場検診で貧血と低蛋白血症を指摘された．近医で上部および下部消化管内視鏡検査を受けるも診断に至らず，当院での小腸検査を勧められるも希望されなかった．その後は他院で経過観察されていたが，低蛋白血症による下腿浮腫が出現し，シンチグラフィーで遠位回腸に蛋白漏出が認められたため，20XX＋5年に再度当院へ紹介となった．経過中は食欲良好で，下痢はなく有形便であった（1〜2行/日）.

現症：身長170cm，体重72.5kg，体温36.8℃，血圧124/71mmHg，脈拍105/分，顔面紅潮あり，結膜は軽度貧血様，黄疸は認めず．上腹部正中に手術痕あり．腹部は平坦，軟で圧痛なし．両下腿

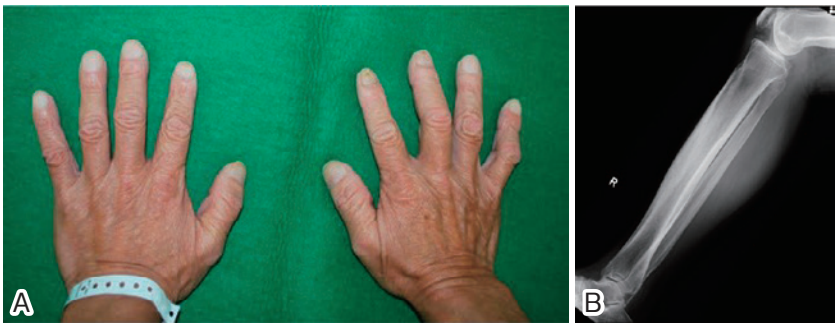

Figure 1.　**A**：両手のばち状指，**B**：右下肢のX線像（長管骨の皮質骨の肥厚）.

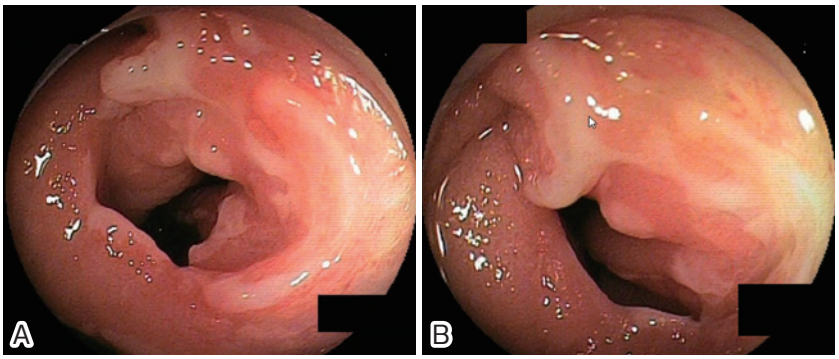

Figure 2.　回腸の経肛門的バルン内視鏡像（**A**：らせん状，斜走する浅い多発潰瘍，**B**：潰瘍性病変と管腔狭小化）.

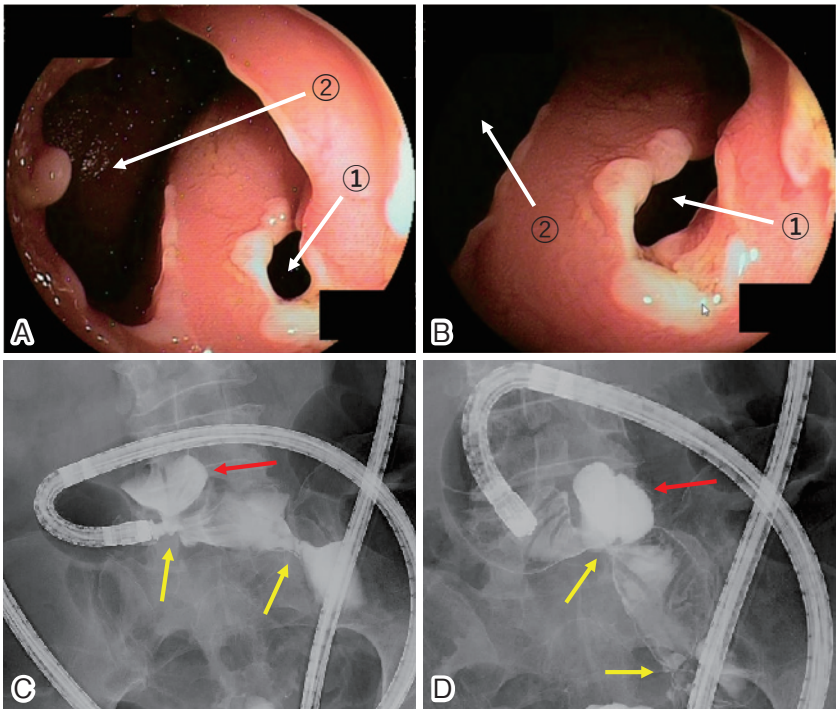

Figure 3.　20XX＋7年：内視鏡（**A**-①：管腔狭小化，**A**-②：偽憩室，**B**-①：管腔狭小化，**B**-②：偽憩室）．ガストログラフィン®による造影像（**C**，**D**：黄色矢印：多発する狭小化，非対称性で不規則な変形，赤色矢印：偽憩室）．

に著明な浮腫あり．両手にばち状指を認めた（Figure 1A）．

血液検査所見：WBC 8970/μ*l*，RBC 302万/μ*l*，Hb 8.9g/d*l*，Plt 65.8万/μ*l*，TP 4.1g/d*l*，Alb 1.8g/d*l*，T-Bil 0.2mg/d*l*，AST 19IU/*l*，ALT 17IU/*l*，LDH 164IU/*l*，BUN 15.3mg/d*l*，Cre 0.61mg/d*l*，T-Cho 149mg/d*l*，Na 135mEq/*l*，K 4.7mEq/*l*，Cl 104mEq/*l*，Ca 7.6mEq/*l*，CRP 0.31mg/d*l*．

便潜血検査：＞1000ng/d*l* で陽性．

右下肢のX線像（Figure 1B），回腸の経肛門的バルン内視鏡像（Figure 2A，B），経過観察中の20XX＋7年に施行した回腸の経肛門的バルン内視鏡像（Figure 3A，B）とガストログラフィン®による造影像（Figure 3C，D）を示す．

考えられる疾患は？