Q&A　進行胃癌を疑われ紹介となった1例

【問　題】

症例：46歳，男性.

主訴：右下腹部痛.

既往歴：顔面神経麻痺（15歳），帯状疱疹（27歳），急性B型肝炎（46歳），クラミジア感染症（詳細不明）.

家族歴：祖父が肺癌，祖母が肺癌，父が前立腺癌.

内服薬：なし.

現病歴：2022年3月に右下腹部痛が出現したため，近医を受診した．精査目的に大腸内視鏡検査を施行されたが，症状の原因と考えられる所見はみられなかった．その後，胃のむかつき，嘔気が持続していたため再度近医を受診し，同年5月に上部消化管内視鏡を施行したところ，進行胃癌もしくはリンパ腫が疑われた．生検では，Group 1および2となり，悪性腫瘍の診断には至らなかった．同年6月に再検された上部消化管内視鏡時の生検検体でも，同様の病理所見が認められた．そこで，同年7月に精査および加療を目的で，当院に紹介となった.

身体所見：口腔内には特記すべき所見なし，頸部・鼠径部リンパ節腫脹なし，陰茎・陰嚢には特記すべき所見なし，体表にも特記すべき所見なし.

血液生化学所見：

（2022年5月）：WBC 5900/μl，Hb 13.5g/dl，Plt 28.3万/μl，AST 16U/l，ALT 11U/l，LDH 180U/l，T-Bil 0.3mg/dl，AlP 78U/l，γ-GTP 25U/l，TP 6.9g/dl，Alb 3.6g/dl，UN 12mg/dl，Cre 0.83mg/dl，Na 140mmol/l，K 4.1mmol/l，Cl 104mmol/l，HBs抗原陰性，HBs抗体（陽性）117.7mIU/ml.

（2022年7月）：HCV抗体1.5COI，HIV抗原・抗体反応陰性，HIV-C 0.1S/CO.

前医で行われた上部消化管内視鏡検査画像を示す（Figure 1）．体部大彎（①），後壁（②），前壁（③），小彎（④⑤），前庭部（⑥）より生検が行われた.

病理組織結果：①②⑤ Focal atypical epithelium, Group 2. ③④ Hyperplastic foveolar epithelium, Group 1. ⑥ Inflammatory fibrinous exudates.

診断は？

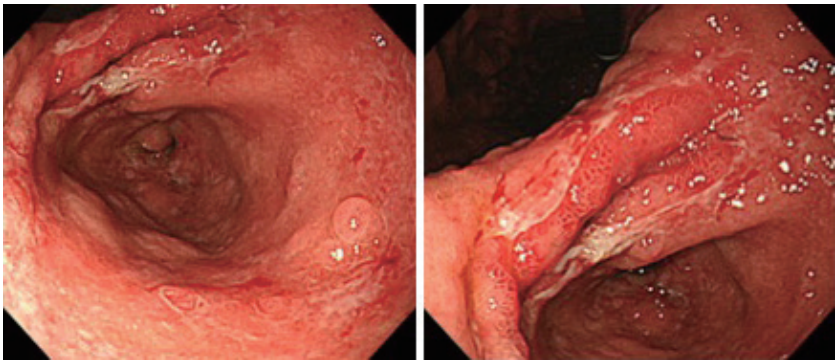

Figure 1.　前庭部（左），胃角部（右）の内視鏡画像.