【解　答】

1. 急性壊死性食道炎
2. 絶食，補液などの保存的治療

解説：

急性壊死性食道炎は，1990 年に胆嚢摘出術後に生じた黒色食道として，Goldenberg ら[1]によって内視鏡所見が初めて報告された疾患である．頻度は 0.013～0.28％[2]であるとされ，まれな疾患である．男性に多く，食道・胃接合部を含む下部食道に好発する．原因として食道粘膜の虚血，胃酸の逆流，薬剤による組織障害，ウイルス感染症などが考えられているが，発症機序は不明な点が多い．過去の報告例は，海外報告例も含めて重篤な基礎疾患を有していることが多い．糖尿病を合併していることが多く，他に感染症，腎不全，手術後，悪性腫瘍，アルコール性肝硬変などが基礎疾患として報告されており，栄養不良や免疫力の低下している高齢者にも多いとされている．また，糖尿病性ケトアシドーシス[3]，アルコール性ケトアシドーシス[2]などのケトアシドーシスを併発している症例も散見される．本症例は膿瘍形成をともなう穿孔性虫垂炎の術後であり，発症の要因と考えられる．また肝硬変には至っていないが，長期にわたる多量飲酒も誘因となった可能性がある．

初発症状は吐下血が主であり，腹痛，嘔気，嘔吐，嚥下障害，貧血なども挙げられている．診断は，内視鏡的に食道粘膜の黒色化を確認することによってなされる．生検は必須ではないが，病理組織上は壊死性物質と肉芽組織が混在するとされる（Figure 3）．

治療としては絶食，中心静脈栄養，プロトンポンプインヒビター投与など，保存的治療が行われる．予後は基礎疾患にも影響され，予後不良であるとの報告[4]がある．しかし文献検索し得た範囲では，急性壊死性食道炎そのもので死亡する症例は

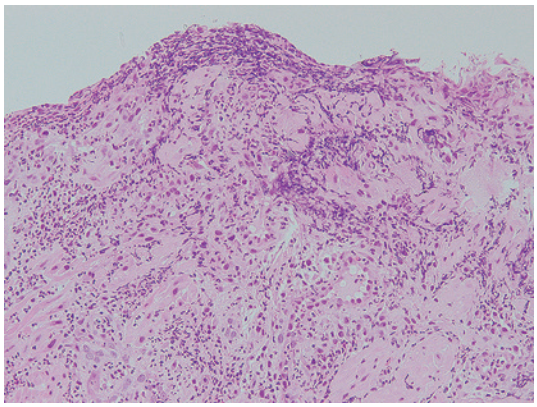

Figure 3.　第 6 病日の生検組織像：高度の炎症細胞浸潤をともなう肉芽形成を認める．

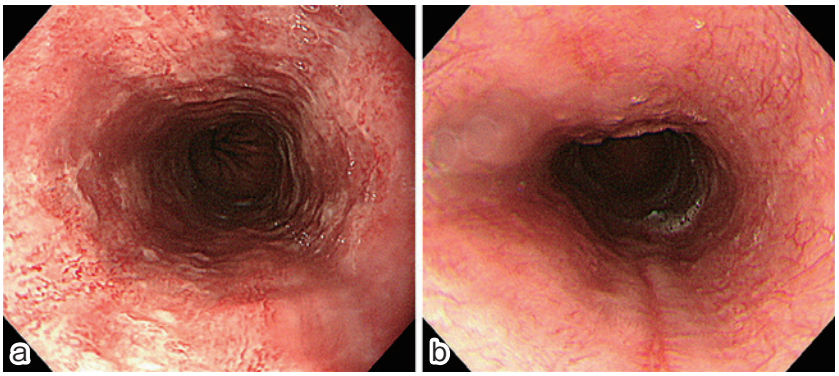

Figure 4.　**a**：第 6 病日の内視鏡像．全周にわたり上皮が脱落しびらんとなっている．**b**：第 35 病日の内視鏡像．逆流性食道炎にともなう粘膜障害を認めるが，食道は上皮化し狭窄もない．

ほとんどなく，多くは保存的治療で改善している．ただし食道全層が壊死に陥り食道切除を要した症例も報告されており[5]，診断時にCT検査などで縦隔炎の程度を検索する必要がある．本症例では，全身状態は良好で，CTにて縦隔に液体貯留と胸水を認め炎症の波及が考えられたが，穿孔をきたしておらず保存的に経過観察し得た．経時的に第6病日，第35病日に内視鏡検査を行うと，本症例では第6病日には壊死粘膜は脱落し全周性のびらんとなっていたが，第35病日には狭窄もなく上皮化していた（Figure 4）．過去の報告例ではびらんの修復過程で高度狭窄をきたし，手術を要した症例も報告されており[6]，経時的な内視鏡観察が必要である．

参考文献：

1）Goldenberg SP, Wain SL, Marignani P : Acute necrotizing esophagitis. Gastroenterology 98 ; 493–496 : 1990
2）石橋陽子，松薗絵美，合田智宏，他：黒色食道を呈した急性壊死性食道炎の4例．日本消化器病学会雑誌　108 ; 759–768 : 2011
3）Augusto F, Fernandes V, Cremers MI, et al : Acute necrotizing esophagitis : a large retrospective case series. Endoscopy 36 ; 411–415 : 2004
4）Gurvits GE, Shapsis A, Lau N, et al : Acute esophageal necrosis : a rare syndrome. J Gastroenterol 42 ; 29–38 : 2007
5）Akaishi R, Taniyama Y, Sakurai T, et al : Acute esophageal necrosis with esophagus perforation treated by thoracoscopic subtotal esophagectomy and reconstructive surgery on a secondary esophageal stricture : a case report. Surg Case Rep 5 ; 73 : 2019
6）植野広大，海藤章郎，春木茂男，他：食道切除を行い治療に難渋した急性壊死性食道炎による食道狭窄の1例．日本臨床外科学会雑誌 82 ; 873–878 : 2021

本論文内容に関連する著者の利益相反
：なし

出題：熊谷　洋一（埼玉医科大学
総合医療センター消化管・一般外科）
持木　彫人（　　〃　　）