【解　答】

肝エキノコックス症

解説：

本症例は，CT では肝両葉に多発する石灰化をともなった嚢胞性病変を認めた．また MRI でも，肝内に多発する小嚢胞の集簇を認め，肝エキノコックス症に矛盾しない所見であった．また北海道在住歴があり，以前沢の水を飲んだこともあった．血液検査では ELISA 法で疑陽性，ウエスタンブロット法で陽性の結果であり，肝エキノコックス症の術前診断で，肝拡大左葉切除，肝部分切除 12 カ所，胆嚢摘出術を施行した．

エキノコックス症 echinococcosis という疾患名は，単包条虫 *Echinococcus granulosus* による単包虫症と，多包条虫 *Echinococcus multilocularis* による多包虫症の総称であり，人獣共通寄生虫疾患である．日本で確認されるエキノコックス症の大多数は多包虫症であり，北海道が最大の流行地である．肝エキノコックス症は，キツネ，イヌなどを宿主とし，虫卵を経口摂取することで感染する．ヒトは中間宿主であり，終宿主（主にキツネ）が糞便とともに排泄した虫卵を偶然に経口摂取することで感染する．虫卵は，ヒトの小腸で幼虫となり経門脈的に肝に到達して生着すると，微小包体の集簇からなる黄色調充実性の硬い病巣を形成し徐々に増大する．病巣は乏血性のため，大きくなると中心が膿瘍化する．また肝悪性腫瘍と同様に他臓器転移をみることがあり，肺，脳，脾や肝門部リンパ節にも転移することがある[1]．

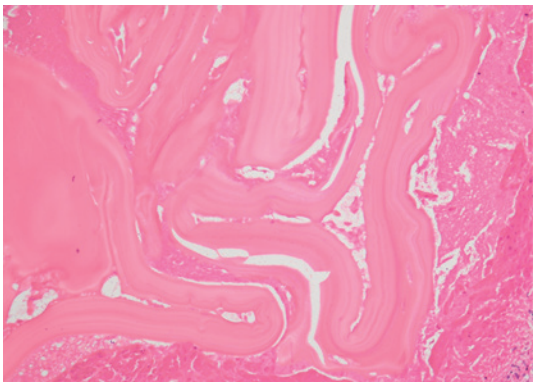

Figure 6.　クチクラ層．

診断は酵素抗体法（ELISA 法）で 90%，ウエスタンブロット法（Western blotting test）が±，＋で 95%の陽性率を呈し，これに画像検査で肝の腫瘍性病変を認めれば診断はほぼ確定する．多包性の肝エキノコックス症の画像は，ほとんど造影されない充実性部分と小嚢胞，石灰化部分が特徴であり，これに膿瘍が混在することがある．CT では濃染されない充実部分，石灰化，小嚢胞などの所見が特徴である．MRI では石灰化は検出できないが，小嚢胞部分は T2 強調像で CT より明瞭に描出され診断に有用である[1]．病理組織所見では，ときに原頭節（protoscolex）をみることがあるが，壊死組織の中のクチクラ層（cuticular layer）が特徴的である（Figure 6）[2]．

治療は外科的切除が第一選択であり，外科的切除が不可能な症例，あるいは大部分の病巣が切除された後の補助的療法として，駆虫薬であるアルベンダゾールが使用される[3]．

参考文献：

1）佐藤直樹，児玉芳尚，伊藤智雄，他：【肝胆膵領域における腫瘍性病変の画像と病理】腫瘤形成性非腫瘍病変　肝臓　エキノコックス症．肝・胆・膵　49；861–865：2004
2）佐藤直樹，寺崎康展，佐々木彩実，他：【呼吸器と寄生虫】肺の多包性エキノコックス症．日本胸部臨床　66；289–296：2007
3）Kawamura N, Kamiyama T, Sato N, et al：Long-term results of hepatectomy for patients with alveolar echinococcosis：a single-center experience. J Am Coll Surg 212；804-812：2011

本論文内容に関連する筆者の利益相反
：なし

出題：折茂　達也（北海道大学大学院医学研究院消化器外科学教室 I）
相山　　健（　　〃　　）
武冨　紹信（　　〃　　）