【解　答】

肝原発びまん性大細胞型 B 細胞リンパ腫（DLBCL）

解説：

背景肝疾患を認めない，比較的若年女性の肝腫瘍である．腫瘍マーカーはすべて陰性であった．肝ダイナミック CT 検査では分葉状の巨大腫瘍を認め，外側区の末梢胆管は拡張している．造影パターンは早期濃染を認めず，辺縁から徐々に造影され，肝内胆管癌や転移性肝癌が疑われる所見である．MRI 検査の拡散強調画像や PET-CT の所見からも悪性腫瘍が疑われる．上下部消化管内視鏡検査では異常所見はなく，転移性肝癌の可能性は否定的である．以上より肝内胆管癌の診断で肝左三区域切除術，リンパ節郭清術を施行した．摘出標本の割面は灰白色調の境界明瞭な充実性病変が認められ，外側区にも肝実質の淡い灰白色調変化が認められた（Figure 4）．組織所見では大型異型リンパ球様単核球が特定の構築をとらず，びまん性に浸潤を認めた（Figure 5）．免疫染色では CD30 陽性，BCL6 陽性，CD3 陰性であり，以上からびまん性大細胞型 B 細胞リンパ腫（DLBCL）の診断であった．外側区の灰白色調の領域も，同腫瘍細胞の浸潤を認めた．術前の MRI 検査の T2 強調画像と拡散強調画像では外側区の病変を反映して高信号を示していた（Figure 2a，b，矢印）．

肝原発の悪性リンパ腫は，肝原発悪性腫瘍の 0.07％と非常にまれな疾患である[1]．どの年代にも発症し，臨床症状は非特異的であり，5 年生存率は約 50％とされ予後は不良である[2]．肝原発悪性リンパ腫の 65％が DLBCL であると報告されている[3]．肝臓に単結節性，多結節性あるいはびまん性の病変が認められ，発症原因としては慢性肝炎や肝硬変，臓器移植，免疫不全などとの関連や，HBV，HCV，HIV などのウイルスによる慢性炎症の影響で，門脈域のリンパ球成分のポリクローナルな増殖が惹起されることが病因と推定する報告もある[4]．特徴的な画像所見としては単純 CT で低吸収域，造影 CT で乏血性腫瘍，MRI の T1 強調で軽度の低信号，T2 強調で軽度の高信号，超音波で内部均一な低エコー領域を呈することが挙げられるが，特異的な画像所見はなく，術前診断は困難である[5]．造影 CT や超音波検査で脈管が腫瘍内部を貫通する所見（penetrating sign）が比較的特徴とされるとの報告や[5]，PET の所見としては肝内胆管癌と比較して DLBCL では FDG の取り込みが高く，SUVmax が約 20 以上の高い FDG の取り込みは DLBCL の可能性を考慮すべきという報告がある[6]．本症例では肝ダイナミック CT にて penetrating sign が認められている（Figure 1a，b，矢印）．治療は原則として R-CHOP 療法が推奨されているが，化学療法のみでは 30～40％が再発するため，R0 が望めるなら外科的切除も考慮すべきと考えられる[7]．

以上より本症例は，患者背景や腫瘍マーカーは典型的な原発性肝癌とは合致していない点，CT

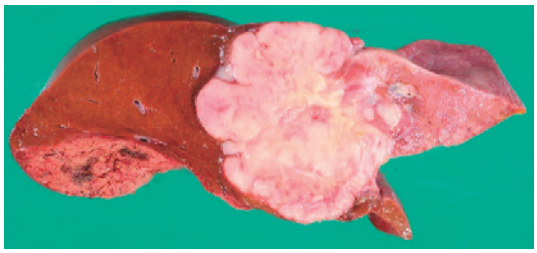

Figure 4.　切除標本：割面は灰白色調の境界明瞭な充実性病変が認められ，外側区にも肝実質の淡い灰白色調変化が認められた．

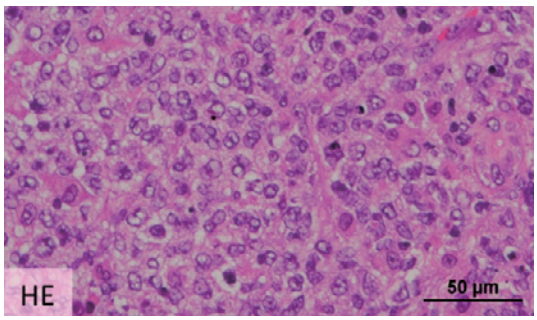

Figure 5.　病理組織学的所見：大型異型リンパ球様単核球が特定の構築をとらず，びまん性に浸潤を認めた．

における penetrating sign，MRI の外側区の所見，PET にて FDG の取り込みが比較的高い点を考慮して，肝原発悪性リンパ腫も鑑別すべき症例であったと考えられる．

参考文献：

1）Freeman C, Berg JW, Cutler SJ : Occurrence and prognosis of extranodal lymphomas. Cancer 29 ; 252–260 : 1972
2）El-Fattah MA : Non-Hodgkin Lymphoma of the Liver : A US Population-based Analysis. J Clin Transl Hepatol 5 ; 83–91 : 2017
3）Ugurluer G, Miller RC, Li Y, et al : Primary Hepatic Lymphoma : A Retrospective, Multicenter Rare Cancer Network Study. Rare Tumors 8 ; 6502 : 2016
4）Silvestri F, Pipan C, Barillari G, et al : Prevalence of hepatitis C virus infection in patients with lymphoproliferative disorders. Blood 87 ; 4296–4301 : 1996
5）呉　成浩，竹田　伸，杉本博行，他：慢性 C 型肝炎に合併した肝原発悪性リンパ腫の 1 例．日本外科系連合学会誌　29 ; 917–922 : 2004
6）Ozaki K, Ikeno H, Koneri K, et al : Primary hepatic diffuse large B-cell lymphoma presenting unusual imaging features. Clin J Gastroenterol 13 ; 1265–1272 : 2020
7）Wang L, Dong P, Hu W, et al : 18F-fluoro-2-deoxy-D-glucose positron emission tomography/computed tomography in the diagnosis and follow-up of primary hepatic diffuse large B-cell lymphoma : A clinical case report. Medicine 99 ; e18980 : 2020

本論文内容に関連する著者の利益相反
：なし

出題：脇坂　和貴（北海道大学大学院医学研究院消化器外科学教室Ⅰ）
志智　俊介（　〃　）
相山　　健（　〃　）
長津　明久（　〃　）
折茂　達也（　〃　）
柿坂　達彦（　〃　）
武冨　紹信（　〃　）