【解　答】

Collagenous gastritis（CG）

解説：

上部消化管内視鏡検査では，胃体部中心に円形の正常粘膜を残し，全周性の境界明瞭な非びらん性陥凹変化を認めた（Figure 1）．病理組織学的所見では，軽～中等度の萎縮，軽度の単球・好中球浸潤，20 個/HPF 以上の好酸球浸潤があり，腸上皮化生は認めなかった（Figure 2）．特徴的内視鏡所見から Azan 染色を追加したところ，粘膜上皮下に青色に染まる 10μm 以上の肥厚した collagen band を認め（Figure 3A，B），CG と診断した．

CG は，肉眼的に凸凹の胃粘膜病変を呈し，その陥凹部の粘膜上皮下に 10μm 以上の肥厚した collagen band の沈着と粘膜固有層の慢性炎症細胞浸潤により病理組織学的に定義され，1989 年に Colletti らにより初めて報告された[1)2)]．臨床的には若年発症，女性に多く，腹痛，嘔気，貧血，下痢を認めるとされる[2)3)]．治療法は確立していないが，症状に応じて PPI，ステロイド投与が施行される[2)4)]．Collagenous colitis の合併を認めるとの報告もあるが[5)]，関連は明らかでない．隆起部はポリポーシス，陥凹部は未分化型腺癌に類似するため，隆起部と陥凹部両方から生検を施行し，Azan 染色ないし Masson trichrome 染色をすることで病理学的診断につながる．

本症例は萎縮をともなったが，ヘリコバクター・ピロリ感染，自己免疫性胃炎は認めなかった．好酸球浸潤から好酸球性胃炎を鑑別に挙げた

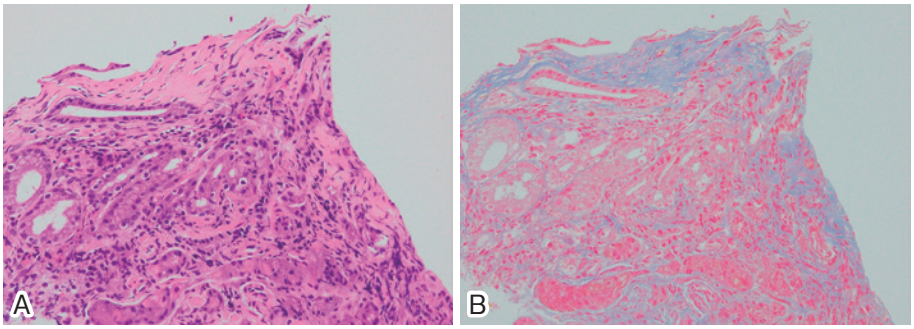

Figure 3.　胃体部陥凹部生検の病理組織所見　**A：**HE 染色×20 倍．**B：**Azan 染色×20 倍．

Figure 4.　上部消化管内視鏡検査所見．

が，重症度分類の項目はすべてあてはまらなかった（消化管の代表的症状，血清アルブミン値，末梢血好酸球比率，合併症による手術歴，全身性ステロイドあるいは免疫抑制薬の使用歴）．食道を除く消化管は生理的にも好酸球浸潤が認められ，健常例でも基準値を超えることや，CG における好酸球浸潤の報告[3]もあり，除外した．PPI 内服，鉄剤頓用を継続し，腹痛，貧血症状は落ち着いたが，経過 3 年目の上部消化管内視鏡検査，病理組織検査では，既報[2)3)]にもあるように有意差をもった改善は認めなかった（Figure 4）．

本疾患は認知度が低く，特徴的内視鏡所見を理解することが重要であり，ここに供覧した．

参考文献：

1）Colletti RB, Trainer TD : Collagenous gastritis. Gastroenterology 97 ; 1552–1555 : 1989
2）Kamimura K, Kobayashi M, Sato Y, et al : Collagenous gastritis : Review. World J Gastrointest Endosc 7 ; 265–273 : 2015
3）Arnason T, Brown IS, Goldsmith JD, et al : Collagenous gastritis : a morphologic and immunohistochemical study of 40 patients. Mod Pathol 4 ; 533–544 : 2015
4）Choung RS, Sharma A, Chedid VG, et al : Collagenous Gastritis : Characteristics and Response to Topical Budesonide. Clin Gastroenterol Hepatol 9 ; 1977–1985.e1 : 2022
5）Lagorce-Pages C, Fabiani B, Bouvier R, et al : Collagenous gastritis : a report of six cases. Am J Surg Pathol 9 ; 1174–1179 : 2001

本論文内容に関連する著者の利益相反
：なし

出題：坪井　真代（東京大学医学部附属病院
消化器内科）
井原聡三郎（　〃　）
辻　陽介（　〃　）
藤城　光弘（　〃　）
池村　雅子（東京大学医学部附属病院
病理部）