Q&A 貧血および上腹部痛をともなう十二指腸隆起性病変

解答：

1. 膵動静脈奇形（arteriovenous malformation；AVM）
2. 膵頭十二指腸切除

解説：

本症例は，上部消化管内視鏡検査で十二指腸下行部に径2cm大の平滑な粘膜下腫瘍様の隆起を認めた（Figure 1）．内視鏡施行時に活動性出血は認めず，隆起の表面や周囲に毛細血管の拡張を思わせる点状発赤が認められ，十二指腸の静脈瘤，粘膜下腫瘍（submucosal tumor；SMT）などが疑われた．ダイナミックCTでは膵頭部は腫大，早期相にて著明な網状の造影効果が認められた（Figure 2）．膵臓から還流する造影血によって，肝内の門脈も通常より早期に造影され，膵AVMが疑われた．確定診断のために血管造影検査を施行，膵頭部に網状血管増生，動脈相早期より拡張した門脈が描出され（Figure 3），膵AVMと診断した．

膵AVMは，1968年にHalpernらによって報告された膵臓内での動脈系と静脈系の異常短絡吻合による腫瘤形成性の血管疾患である[1]．近年，画像診断の進歩にともない報告例は増加しているが，まれな疾患である．鈴木ら[2]によると，十二指腸に異常を認めた膵AVMの本邦報告例29例のうち17例が潰瘍を呈しており，粘膜下腫瘍様の病変を呈したものは2例であった．

治療は主に手術が選択される．動脈塞栓術は大量出血時の緊急止血や術前塞栓の目的で施行される[3]．本症例は貧血の進行，黒色便を認め，再度上部消化管内視鏡検査を行った．隆起性病変近傍の発赤より湧出性出血を認めクリップ止血術を施行した．内視鏡的に止血しえたが，貧血がさらに進行したため，最終的に膵頭十二指腸切除術が選択された．

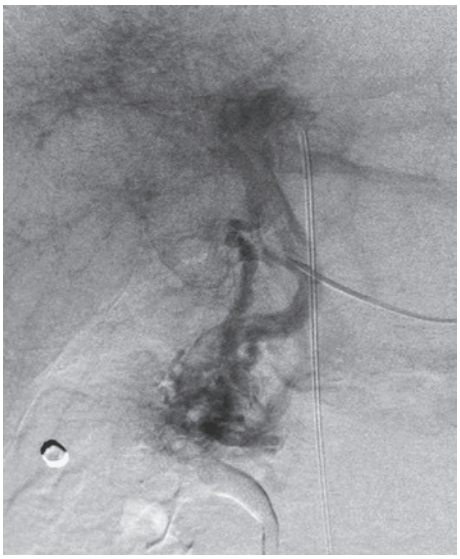

Figure 3. 腹部血管造影：総肝動脈造影で膵頭部の網状血管増生，および動脈早期からの拡張した門脈造影を認める．

参考文献：

1）Halpern M, Turner AF, Citron BP : Hereditary hemorrhagic telangiectasia. An angiographic study of abdominal visceral angiodysplasias associated with gastrointestinal hemorrhage. Radiology 90 ; 1143–1149 : 1968

2）鈴木貴久，篠田昌孝，高士ひとみ，他：出血性十二指腸潰瘍で発症し総胆管十二指腸瘻を形成した膵動静脈奇形の1例．日本消化器病学会雑誌　107 ; 937–947 : 2010

3）Gincul R, Dumortier J, Ciocirlan M, et al : Treatment of arteriovenous malformation of the pancreas : a case report. Eur J Gastroenterol Hepatol 22 ; 116–120 : 2010

本論文内容に関連する著者の利益相反
：平石秀幸（味の素製薬株式会社，MSD株式会社，エーザイ株式会社）

出題：菅谷　武史（足利赤十字病院消化器内科）
岡本　　裕（　　〃　　）
平石　秀幸（獨協医科大学消化器内科）