

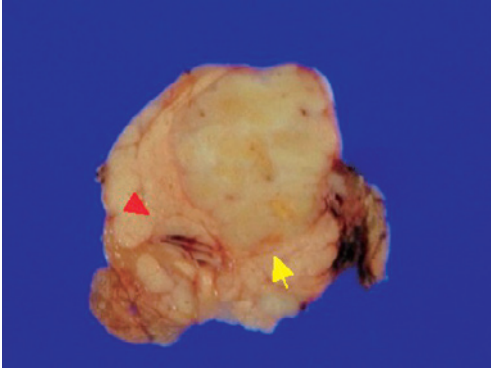Figure 3. 黄色矢印：主膵管，赤色矢頭：splenic artery. 腫瘍は16.2×20.6mm大の，境界明瞭な白色調結節型病変として認められる。

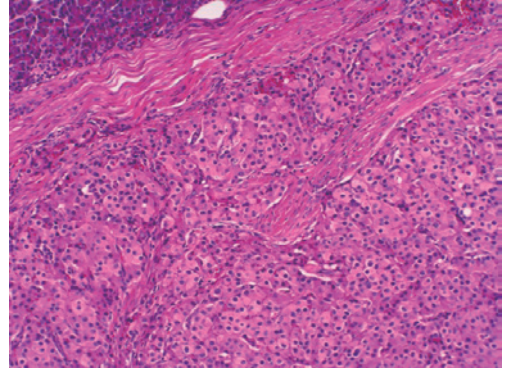


Figure 4. HE染色 ×10. 腫瘍は被膜を認め，好酸性胞体を有する細胞が索状構造を呈しており，間質をともない増殖する像を認める．強拡大において核分裂像は乏しかった(1/20HPF)．なお特殊免疫染色でガストリン(-)，insulin(-)，somatostatin(-)，シナプトフィジン(+)，クロモグラニンA(+)であった．