Q&A　腹部CT検査にて偶然発見された膵腫瘍

解答：

膵腺房細胞癌，膵腺扁平上皮癌，退形成性膵癌，非機能性膵内分泌腫瘍など

解説：

本症例は腹部造影CTでは膵体部に30mm大の辺縁に造影効果のある内部不均一な腫瘍を認め，脾静脈内に腫瘍栓をともなっている．FDG-PET CTでは同部に高集積を認め，悪性腫瘍が疑われる．

画像検査にて多血性を呈する腫瘍性病変として，膵腺房細胞癌，膵腺扁平上皮癌，退形成性膵癌，膵内分泌腫瘍，腫瘤形成性膵炎などが挙げられるが，膵内分泌腫瘍は均一な造影効果を示すこと，腫瘤形成性膵炎はFDG-PET陽性であることから考えにくい．その他はいずれも辺縁に造影効果をともなう腫瘍を形成することがあり画像からは鑑別は難しい．本症例では確定診断のためのEUS-FNAは同意が得られず，膵悪性腫瘍疑いにて膵体尾部切除術を施行した．その結果，膵体部に3.5cmの充実性腫瘍（Figure 3矢印）を認め，病理組織学的にはα1-antitrypsin陽性であり（Figure 4），脾静脈腫瘍栓をともなう（Figure 3矢頭）膵腺房細胞癌であった．

膵腺房細胞癌は膵腺房細胞から発生するまれな膵腫瘍であり，その頻度は0.5%と報告されている．膵管癌と比し若年男性に多く，半数が膵頭部に発生する．膨張性発育を示し，黄疸を呈する頻度が低い．そのため腹部腫瘤の自覚や，他検査で偶然発見される症例が多く，発見時に進行しているものが多い．また血管内腫瘍栓が高頻度であることが特徴である[1]．血液検査ではCEA，CA19-9の上昇はまれである．エラスターゼ1などの膵外分泌酵素およびAFPを産生するものがあり，それらの測定は診断の一助となる[2]．

治療方針は切除が第一選択であり，切除例の5年生存率は43.9%，生存期間中央値は41カ月と報告され，膵管癌に比し良好である[3]．化学療法に関してはGemcitabine，S-1が使用されることが多いが標準治療は確立されておらず[4]，今後の検討が待たれる．

参考文献：

1）大内　晶，磯谷正敏，原田　徹，他：門脈内腫瘍栓を伴った膵体部腺房細胞癌の1例．日本消化器外科学会雑誌　45；1052–1058：2012
2）岡本聡子，宮川国久，藤川あつこ，他：若年女性に発生した膵腺房細胞癌の1例．胆と膵　33；1133–1135：2012
3）Kitagami H, Kondo S, Hirano S, et al：Acinar cell carcinoma of the pancreas：clinical analysis of 115 patients from Pancreatic Cancer Registry of Japan Pancreas Society. Pancreas 35；42–46：2007
4）小西　大：膵腺房細胞癌に対する治療選択．胆と膵　33；691–695：2012

本論文内容に関連する著者の利益相反
：なし

出題：酒井　利隆（秋田大学大学院消化器内科学）
　　大西　洋英（　　〃　　）

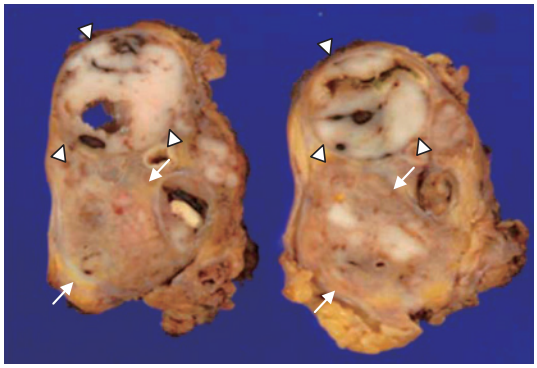

Figure 3. 腫瘍切除標本：膵体部に 3.0×2.0×3.5cm の充実性腫瘍（矢印）を認め脾静脈腫瘍栓（矢頭）を認めた.

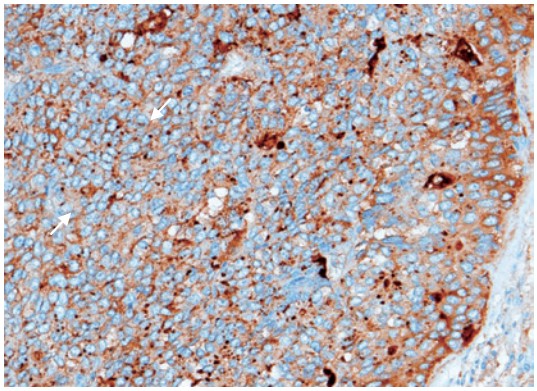

Figure 4. 切除標本免疫組織染色像：腫瘍は α1-antitrypsin 陽性であった.