Q&A　胸部単純 X-P での巨大なニボー像

解答：

1. 混合型（III 型）食道裂孔ヘルニア

2. 禁食後手術

解説：

胸部単純 X-P にて左胸腔内にニボー像をともなった異常陰影を認めた．胸部 X-P にて横隔膜より頭側にガスやニボー像を呈する疾患として，膿胸などの呼吸器疾患や特発性食道破裂などが鑑別診断の候補に挙げられるが，本症例では症状や経過が異なる．亀背であることや臨床経過を考慮すると，食道裂孔ヘルニアを疑わなければならない．食道裂孔ヘルニアは頻度としては滑脱型（I 型）が約 90～95％を占めているが，本症例のように穹窿部の胃泡が気管分岐部の高さまで上がり通過障害をおこすようなI 型食道裂孔ヘルニアは考えられず，傍食道型（II 型）もこれだけ大きなものはまれ[1]であることから，混合型（III 型）食道裂孔ヘルニアであると考えられる．III 型食道裂孔ヘルニアは胃のかなりの部分（1/2～1/3）が縦隔内に入り込むため巨大食道裂孔ヘルニアとも呼ばれ，通過障害や呼吸器症状，心臓の圧迫症状，さらには陥入した臓器の血流障害を認めることもあり，積極的に手術を行うべき[2]といわれている．Figure 3 に CT 像を示す．縦隔内に陥入した胃内に大量の残渣を認め，それによる食道の圧排も通過障害の原因である．治療としては胃の血流障害があれば緊急手術を行うが，通常は禁食および胃管によるドレナージで症状は一時的に改善する．しかし経口摂取開始後に過食などによって同様の症状や誤嚥性肺炎などをおこす可能性もあるので，外科治療を考慮すべきである．患者の全身状態が許せば腹腔鏡手術が可能である．本症例は腹腔鏡下に食道裂孔ヘルニアを修復し（食道裂孔縫縮＋メッシュによる補強），Toupet 法により噴門形成を行った．

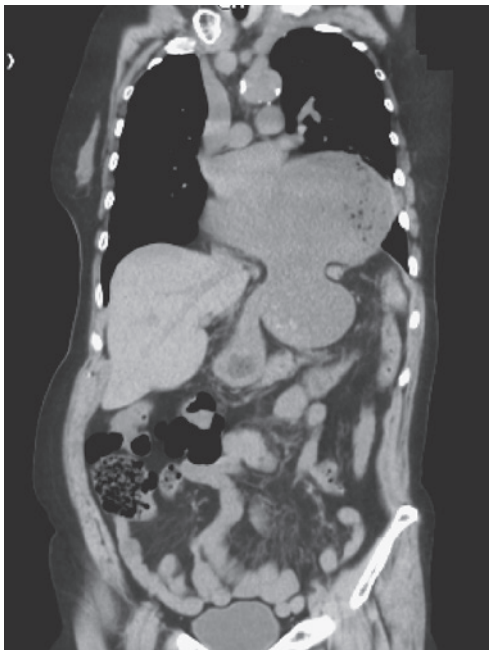

Figure 3.　胸腹部 CT（冠状断像）：胃の約 2/3 が縦隔内に陥入している．胃内には多量の残渣を認める．

参考文献：

1）柏木秀幸，小村伸朗，石橋由朗：食道裂孔ヘルニア．臨床消化器内科　23；833–840：2008

2）野村　務，岩切勝彦，内田英二，他：巨大食道裂孔ヘルニアに対する腹腔鏡下手術．日本医科大学医学会雑誌　7；119–123：2011

本論文内容に関連する著者の利益相反
：なし

出題：野村　　務（日本医科大学消化器外科）
岩切　勝彦（日本医科大学
千葉北総病院内科）
松谷　　毅（日本医科大学消化器外科）
萩原　信敏（　　〃　　）
川見　典之（日本医科大学消化器内科）
内田　英二（日本医科大学消化器外科）