Q&A 消化管内に多発する発赤隆起，内視鏡所見から考えられる疾患は？

解答：

1. Kaposi 肉腫
2. HIV 検査

解説：

HIV 感染による後天性免疫不全症候群（acquired immune deficiency syndrome；AIDS）から Kaposi 肉腫を発症した症例である．生検で確定診断が可能であった（Figure 5，6）．皮膚と肺の病変も生検で確定診断された．

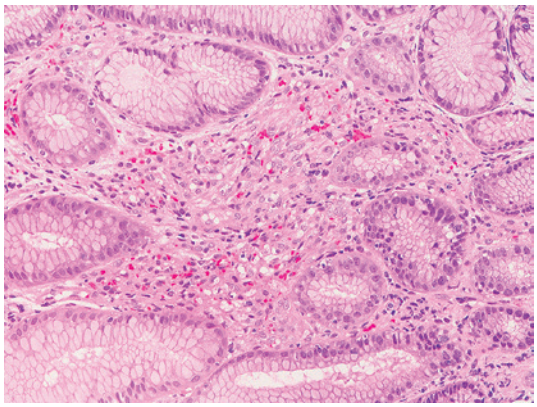

Figure 5.　胃生検組織 HE 染色所見：粘膜固有層に紡錘形の異型細胞が集簇している．

Kaposi 肉腫は HHV-8 の感染が原因とされている非上皮系悪性腫瘍であり[1]，AIDS の指標疾患の1つである．発生部位は皮膚が最も多いが，全消化管，口腔内，肺，リンパ節にも生じる[2]．

消化管 Kaposi 肉腫の内視鏡像は特徴的であり，典型例では内視鏡診断は容易であることが多い．鮮紅色から暗赤色，紅紫色の粘膜下腫瘍様形態を呈し，多発する．Delle 様陥凹や潰瘍をともなうこともあり，初期の小さな病変はたこいぼびらんや胃の過形成性ポリープに類似する小隆起を呈する場合もある[2]．

確定診断には生検が必要だが，通常の生検では診断率が低く，粘膜下腫瘍に準じた方法が考慮される場合もある[3]．病理所見では粘膜固有層から粘膜下層にかけ紡錘形細胞の束状増殖が認められ，CD31 や CD34，factor　VIII の血管系マーカーや HHV-8 に対する免疫染色で陽性を示す[4]．肉芽組織との鑑別を要する場合もあり，粘膜下層の採取が少ないと診断に難渋する．内視鏡医から病理への具体的な情報提供によりスムーズに確定診断に至る場合がある．

本症例では HIV 陽性と皮膚の Kaposi 肉腫が判明していたが，消化管 Kaposi 肉腫の指摘が契機と

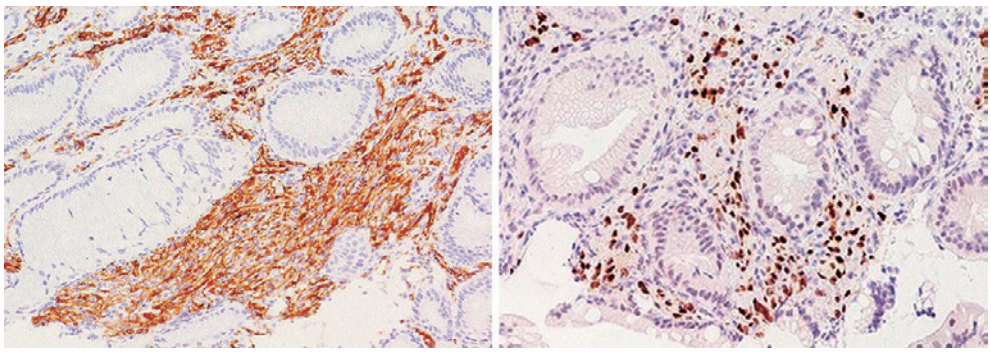

Figure 6.　胃生検組織：免疫染色所見（左 CD31，右 HHV-8）．HE 染色で認められた異型細胞は CD31 の免疫染色で陽性像を示す．病変部に一致して HHV-8 陽性像が認められる．

なってHIV感染が判明する症例も報告されており[5]，同様の病変に遭遇した際には同診断を疑うことが重要である．

参考文献：

1）Chang Y, Cesarman E, Pessin MS, et al：Identification of herpesvirus-like DNA sequences in AIDS-associated Kaposi's sarcoma. Science 266；1865–1869：1994
2）藤原　崇，門馬久美子，藤原純子，他：【免疫不全状態における消化管病変】HIV感染症患者の上部消化管病変．胃と腸　46；240–253：2011
3）加藤元嗣，斎藤雅雄，目黒高志，他：大腸病変を合併したKaposi肉腫の1例．Gastroenterological Endoscopy　31；1861–1867：1989
4）原田　徹，池上雅博：形態診断に役立つ組織化学・分子生物学　消化管間葉系腫瘍の診断免疫組織化学染色．胃と腸　46；1551–1561：2011
5）大浦佳永，青野茂昭，安田和世，他：胃検診を契機に発見されたAIDS関連胃Kaposi肉腫の1例．Gastroenterological Endoscopy　53；1097–1102：2011

本論文内容に関連する著者の利益相反
：なし

出題：大森　沙織（北海道大学大学院医学研究科
消化器内科学分野）
清水　勇一（　　〃　　）