

Q&A

持続性の胸焼けをともないながら腸閉塞様症状を繰り返した症例

解答：

1. 強皮症
2. 皮膚生検

解説：

胸焼けと腸閉塞様症状を呈した30歳代の女性である。GERDに加えて十二指腸の拡張と輪状皺襞が目立ち (Figure 1), 上部空腸には coiled-spring appearance が認められる (Figure 2)。消化管蠕動運動の低下が疑われ、若年発症の女性から強皮症が考えられる。

強皮症は、皮膚の線維化を特徴とする自己免疫疾患であり、末梢神経障害、肺線維症、腎硬化症

などの臓器障害をともなう。抗セントロメア抗体、抗 Scl-70 抗体、抗 RNAP III 抗体などの陽性率は必ずしも高くない。皮膚生検では真皮の膠原線維膨化や汗腺分泌部の萎縮がみられる (Figure 3)。

消化管では内輪筋が線維化をきたし腸管は短軸方向に拡張するが、外輪筋の収縮能は保たれる。このため小腸 Kerckring 皺襞が保たれたまま拡張し、前述の X 線・内視鏡所見がみられる。

本論文内容に関連する著者の利益相反

：なし

出題：松本 主之 (岩手医科大学内科学講座

消化器内科消化管分野)

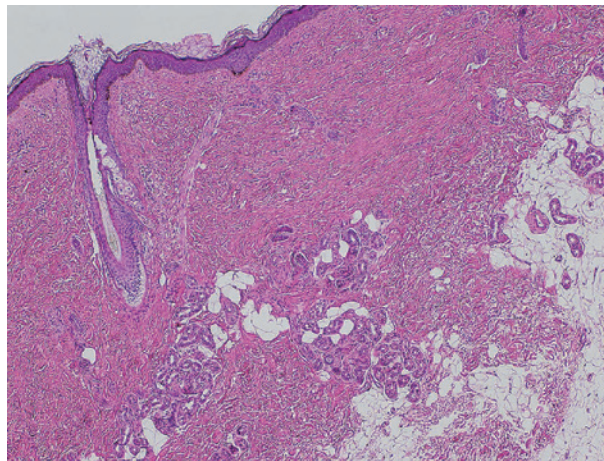


Figure 3.