

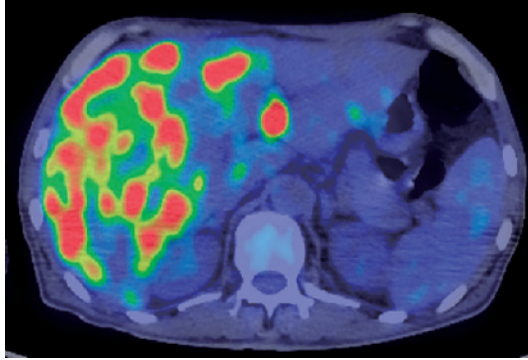Figure 3. PET-CT 画像.

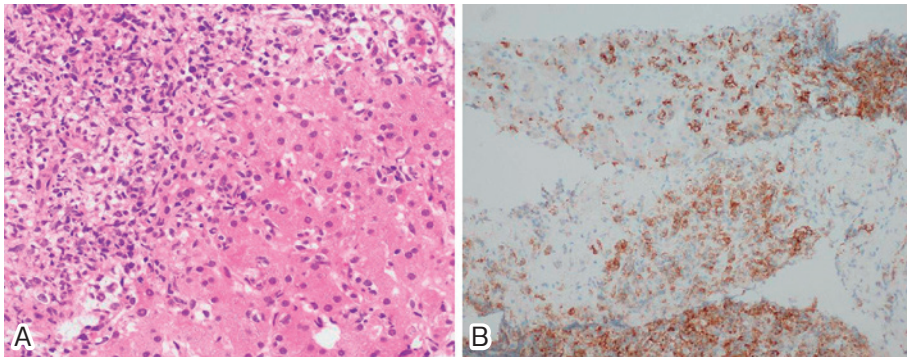


Figure 4. AIDS 関連悪性リンパ腫の組織像 A: HE 染色, B: CD20 免疫染色.