Q&A　全身性強皮症の女性に突然発症した右下腹部痛

解答：

盲腸軸捻転

解説：

腹部造影CTでは回盲部腸管が著明に拡張しており，上行結腸にcaliber changeが認められる．また腸間膜の血管に渦巻き状の所見（whirl sign）が認められ，盲腸の軸捻転と診断し，緊急で開腹手術を行った．開腹時の所見では，回盲部が時計回りに360度捻転していた（Figure 2）．腸管虚血の所見を認めず，用手的に捻転を解除・整復し手術を終了した．手術後の経過は良好で，術後15日目に退院となった．

盲腸軸捻転は成人腸閉塞の原因の1～1.5%を占める比較的まれな病態であるが，結腸軸捻転の中ではS状結腸軸捻転に次いで多く，25～40%を占める．回盲部腸管の固定異常をともなうことが多く，高齢者では便秘症，遠位大腸の閉塞，痴呆を有する患者に多いとされる[1]．全身性強皮症と腸管軸捻転の関連性については明確ではないものの，両疾患が合併した症例報告が散見され，コラーゲンの異常が軸捻転の発生に寄与する可能性を示唆する報告がある[2]．

腸管の壊死をともなう場合には外科的腸切除は避けられない．壊死をともなわない場合であってもS状結腸軸捻転の場合のような内視鏡による整復は成功率が低い．また外科的に整復可能であっても，再発の可能性があることから全身のリスクが許せば腸切除が望ましいとされる[1]．本症例は長期間ステロイドの投与が行われていたことから，一期的な切除・吻合は行わなかった．

参考文献：

1）Gingold D, Murrell Z : Management of colonic volvulus. Clin Colon Rectal Surg 25 ; 236–244 : 2012
2）Hendy MS, Torrance HB, Warnes TW : Small-bowel volvulus in association with progressive systemic sclerosis. Br Med J 1 ; 1051–1052 : 1979

本論文内容に関連する著者の利益相反
：なし

出題：石原聡一郎（東京大学腫瘍外科）
渡邉　聡明（　　〃　　）

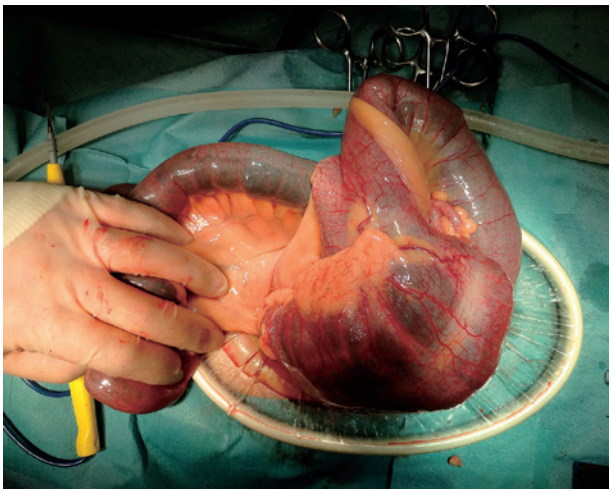

Figure 2.　開腹所見．