Q&A　食道胃接合部に発見された隆起性病変

解答：

1. 炎症性ポリープ

2. PPI 内服

解説：

病変は食道胃接合部に位置しており，背景にはGrade A の逆流性食道炎をともなっていた．ポリープは全体としてモザイク状の色調で不整な凹凸をともなった形状を呈していたが，その本体は赤色調を呈する球形の腫瘤であり，表層に見られる乳白色の突出した部位は扁平上皮の残存，中央部表面の白色部分は壊死物質の付着と思われた．赤色調部位は NBI 観察で濃い brownish を呈し，上皮を表す構造は欠損していた．上皮が脱落し，密で拡張した血管をともなう組織がむき出しになった像であると考えられた．

生検病理像では，辺縁には重層扁平上皮が見られた．検体の大部分を占める組織は，血管増生と高度の好中球浸潤からなる炎症性肉芽組織内に，不整形腫大核を有する異型細胞が散在して見られた（Figure 2）．病理所見からは異型細胞の origin や，腫瘍，非腫瘍の断定もできなかった．しかし，臨床情報に立ち返り，数年前に *Helicobacter pylori* 除菌を行っていることや，逆流性食道炎の背景，腫瘤の本体と思われる部位は肉芽として矛盾しない内視鏡所見であったことなどから，炎症性ポリープの可能性を第一に考え，PPI の内服を開始した．PPI 開始 4 カ月目の観察で，腫瘤は著明に縮小していた（Figure 3）．

食道胃接合部に発生する隆起性病変には，悪性疾患を含め鑑別疾患が多様である．炎症性ポリープは，病理学的には炎症性細胞浸潤，間質細胞の増生，上皮の脱落や過形成などが特徴であるが，しばしば上皮，間質系細胞ともに強い反応性異型を示すことが悪性疾患との鑑別を困難にし，過去には手術など過侵襲の治療が選択されたケースも散見される．診断的治療として内視鏡的切除も考慮される一方，PPI の内服で侵襲なく縮小する可能性があるため，この部位に発生する炎症性ポリープの存在や特徴を，臨床医と病理医が十分に理解，検討して治療方針を決定することが肝要である．

本論文内容に関連する著者の利益相反
：なし

出題：山本　桂子（北海道大学病院
光学医療診療部）
清水　勇一（　〃　）

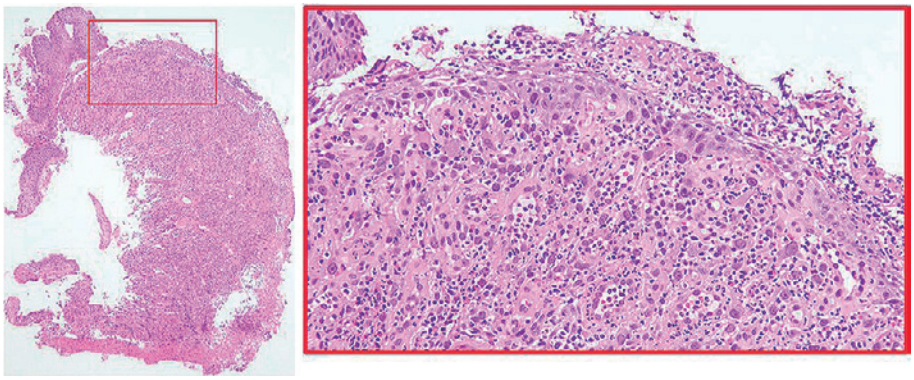

Figure 2.　生検検体の病理組織学的所見.

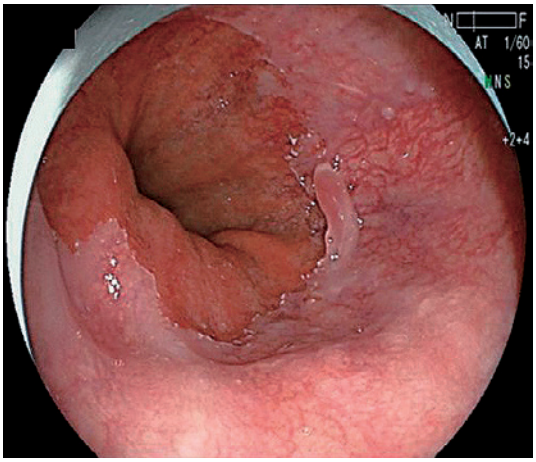

Figure 3.　PPI 内服開始４カ月後の内視鏡所見.