Q&A　肺癌治療中に発症した大腸炎

解答：

1. ニボルマブによる薬剤性大腸炎

2. 副腎皮質ステロイドないし抗TNFα抗体療法

解説：

肺癌治療中に生じた下痢・血便の症例である．免疫チェックポイント阻害薬ニボルマブ投与開始後に発症し，遠位大腸に血管透見消失，粘液付着，発赤粘膜がみられた．加えて，直腸粘膜から採取した生検組織では好中球を主体とする高度の炎症細胞浸潤が確認された（Figure 3）．このように，潰瘍性大腸炎様の内視鏡・生検組織所見が本例の特徴であり，臨床経過からニボルマブによる薬剤性大腸炎と診断した．

免疫チェックポイント阻害薬は，免疫応答における制御性蛋白を阻害することで癌免疫を強化する薬剤である．ニボルマブは，programmed cell death protein 1（PD-1）に対する抗体製剤であり，適応拡大が期待されている．一方，免疫チェックポイント阻害薬では過度の免疫反応による有害事象が問題となる．この免疫関連有害事象として，末梢神経障害，間質性肺疾患，皮膚障害，下垂体炎による下垂体機能低下などが知られている．

難治性大腸炎も免疫関連有害事象の1つであり，潰瘍性大腸炎に準じた全身ステロイド投与や抗TNFα抗体療法を要することがある．本例ではステロイドに反応がみられなかったためインフリキシマブを投与したところ，症状の改善はみられたが，粘膜治癒には至っていない．

本論文内容に関連する著者の利益相反
：なし

出題：梁井　俊一（岩手医科大学内科学講座
消化器内科消化管分野）
松本　主之（　〃　）

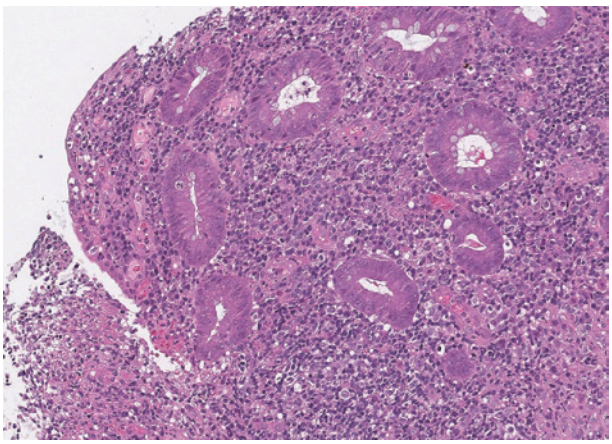

Figure 3.